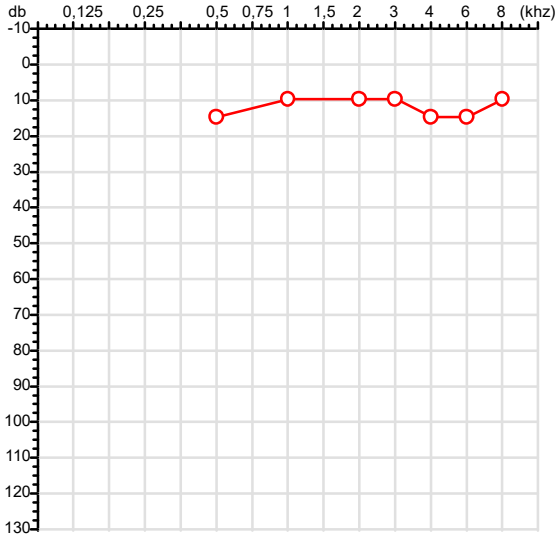


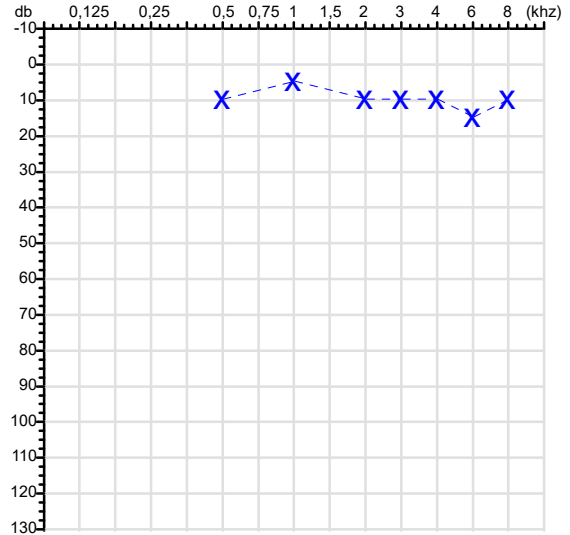
CPF :061.242.891-56 Paciente :Joao Pedro Alencar Rondon da Silva RG :28730666/SESP/MT
 CNPJ :01.430.943/0001-17 Razão :SUPERGASBRAS ENERGIA LTDA
 Nascimento :07/03/2000 Idade : 25 anos
 Motivo :Mudança de Riscos Ocupacionais Ceter :GERAL
 Repouso :14h Função :AJUDANTE DE PRODUCAO
 Data do Exame : 10/03/2025

Orelha Direita



Audiometria

Orelha Esquerda



Aérea

Khz	0,25	0,5	1	2	3	4	6	8
OD db	NDG	15	10	10	10	15	15	10

Khz	0,25	0,5	1	2	3	4	6	8
OE db	NDG	10	5	10	10	10	15	10

Ossea

Khz	0,25	0,5	1	2	3	4	6
OD db	NDG	NDG	NDG	NDG	NDG	NDG	NDG

Khz	0,25	0,5	1	2	3	4	6
OE db	NDG	NDG	NDG	NDG	NDG	NDG	NDG

Médias Tritonais

Khz	0,5	1	2	=	3	4	6	=
OD db	15	10	10	12	10	15	15	13

Khz	0,5	1	2	=	3	4	6	=
OE db	10	5	10	8	10	10	15	12

Laudo Clínico OD

Audição normal

Laudo Clínico OE

Audição normal

Classificações: tipo de perda auditiva (Silman e Silvermam - 1997), grau de perda auditiva média 500khz, 1000khz e 2000khz (Lloyd e Kaplan - 1978) e configuração audiométrica (Silman e Silverman - 1997 - adaptada de Carhart, 1945 e Lloyd e Kaplan, 1978)

Classificações: tipo de perda auditiva (Silman e Silvermam - 1997), grau de perda auditiva média 500khz, 1000khz e 2000khz (Lloyd e Kaplan - 1978) e configuração audiométrica (Silman e Silverman - 1997 - adaptada de Carhart, 1945 e Lloyd e Kaplan, 1978)

Emanuel Sempio
 Fonoaudiólogo
 Audiologia Clínica e Ocupacional
 CRFa 5-5297-8

Emanuel Sempio
 Fonoaudiólogo
 CRFa 5 - 5297 - 8

Assinatura eletrônica :3540BA90C63BEC86FE3D6ADC1F842966

Para validar a assinatura : <https://sistema.hismet.com.br/validacao.php>

Joao Pedro Alencar Rondon da Silva

** Assinado por biometria **

Modelo do Audiometro :AVS500 - VIBRASOM

Última Aferição :12/08/2024

Protocolo:2503101241039 Data:10/03/2025
Paciente:JOAO PEDRO ALENCAR RONDON DA SILVA
Nasc.:07/03/2000 RG :28730666 CPF:06124289156
Exame :RX COLUNA CERVICAL AP / PERFIL

Resultado

CORPOS VERTEBRAIS VISUALIZADOS COM MORFOLOGIA E TEXTURA HABITUAIS.
APÓFISES ESPINHOSAS, TRANSVERSAS E PEDÍCULOS SEM ANORMALIDADES.
ESPAÇOS DISCAIS DENTRO DOS LIMITES DA NORMALIDADE.
ALTERAÇÕES DEGENERATIVAS DAS INTERAPOFISÁRIAS EM C3-C4 A C5-C6.



Dr. Leandro M. Colmanetti

Médico Radiologista CRM 5995 MT RQE 4585 MT


v1.0 Chave:<http://sistema.imaggi.com.br/validar.php?chave=065595074760717476181414126057>



Protocolo:2503101248009 Data:10/03/2025
Paciente:JOAO PEDRO ALENCAR RONDON DA SILVA
Nasc.:07/03/2000 RG :28730666 CPF:06124289156
Exame :RX COLUNA LOMBO SACRA AP / PERFIL

Resultado

CORPOS VERTEBRAIS VISUALIZADOS COM MORFOLOGIA E TEXTURA HABITUAIS.
APÓFISES ESPINHOSAS, TRANSVERSAS E PEDÍCULOS SEM ANORMALIDADES.
TRANSIÇÃO LOMBOSSACRA DE ASPECTO NORMAL.
ESPAÇOS DISCAIS DENTRO DOS LIMITES DA NORMALIDADE.
AUSÊNCIA DE ASSIMETRIAS EVIDENTES OU ESCOLIOSE DA COLUNA.



Dr. Leandro M. Colmanetti

Médico Radiologista CRM 5995 MT RQE 4585 MT

v1.0 Chave:<http://sistema.imaggi.com.br/validar.php?chave=872237961214580505607867138708>



Protocolo:2503101247149 Data:10/03/2025
Paciente:JOAO PEDRO ALENCAR RONDON DA SILVA
Nasc.:07/03/2000 RG :28730666 CPF:06124289156
Exame :RX COLUNA DORSAL AP/ PERFIL

Resultado

CORPOS VERTEBRAIS VISUALIZADOS COM MORFOLOGIA E TEXTURA HABITUAIS.
APÓFISES ESPINHOSAS, TRANSVERSAS E PEDÍCULOS SEM ANORMALIDADES.
ESPAÇOS DISCAIS DENTRO DOS LIMITES DA NORMALIDADE.
OSTEOFITOS MARGINAIS INCIPIENTES EM CORPOS VERTEBRAIS.
ASSIMETRIA DO EIXO LONGITUDINAL DA COLUNA DORSAL COM CONVEXIDADE à ESQUERDA



Dr. Leandro M. Colmanetti

Médico Radiologista CRM 5995 MT RQE 4585 MT

v1.0 Chave:<http://sistema.imaggi.com.br/validar.php?chave=416562734117974642179152986522>

