



ATESTADO DE ACUIDADE VISUAL

CNPJ : 12106914000110 Fantasia : PIRAJU TRANSPORTES
Razão Social : PIRAJU TRANSPORTES LTDA
Endereço : RUA FREI COIMBRA (LOT R N.º 5665 Complemento :
Cidade / UF : VÁRZEA GRANDE / MT CEP : 78132033

Funcionário

Nome : Diego Vieira da Silva Setor: TRANSPORTE
CPF : 88557294204 Cargo: MOTORISTA DE CARRETA
RG : / Nascimento: 22/10/1988

Ficha de Acuidade Visual

Longe

Método de avaliação : Escala Optométrica de Snellen

SEM CORREÇÃO

OD: 20/10

OE: 20/10

COM CORREÇÃO

OD: /

OE: /

Perto

Método de avaliação : Tabela de Jaeger

CORREÇÃO : NÃO

RESULTADO OLHO DIREITO : J1

RESULTADO OLHO ESQUERDO : J1

Teste Cromático

Visão Cromatica: NORMAL

Usa lente/óculos: Não

Várzea Grande 25 de setembro de 2025

Resultado: NORMAL

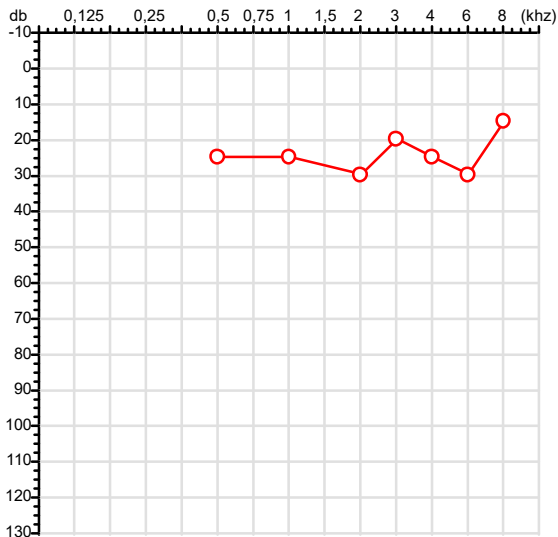
Dra. Carolina Vieira Ormonde
Médica
CRM-MT 13330³

Dra. Carolina Vieira Ormonde
CRM-MT 13330
NIS

Autenticação Assintatura :37CD84F2F7D9B1F60E3FE882AE9A5764
Para validar a assinatura : <https://sistema.hismet.com.br/validacao.php>

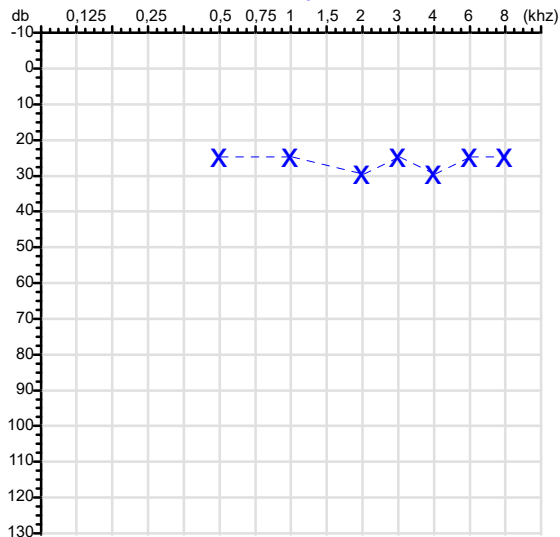
CPF :885.572.942-04	Paciente :Diego Vieira da Silva	RG :/
CNPJ : 12.106.914/0001-10	Razão :PIRAJU TRANSPORTES LTDA	
Nascimento :22/10/1988	Idade : 36 anos	
Motivo :Admissional	Setor :TRANSPORTE	
Reposuo :14h	Função :MOTORISTA DE CARRETA	
Data do Exame : 25/09/2025		

Orelha Direita



Audiometria

Orelha Esquerda



Aérea

Khz	0,25	0,5	1	2	3	4	6	8
OD db	NDG	25	25	30	20	25	30	15

Khz	0,25	0,5	1	2	3	4	6	8
OE db	NDG	25	25	30	25	30	25	25

Ossea

Khz	0,25	0,5	1	2	3	4	6
OD db	NDG	NDG	NDG	NDG	NDG	NDG	NDG

Khz	0,25	0,5	1	2	3	4	6
OE db	NDG	NDG	NDG	NDG	NDG	NDG	NDG

Médias Tritonais

Khz	0,5	1	2	=	3	4	6	=
OD db	25	25	30	27	20	25	30	25

Khz	0,5	1	2	=	3	4	6	=
OE db	25	25	30	27	25	30	25	27

Laudo Clínico OD

Perda auditiva de grau leve

Laudo Clínico OE

Perda auditiva de grau leve com configuração horizontal

Classificações: tipo de perda auditiva (Silman e Silvermam - 1997), grau de perda auditiva média 500khz, 1000khz e 2000khz (Lloyd e Kaplan - 1978) e configuração audiométrica (Silman e Silverman - 1997 - adaptada de Carhart, 1945 e Lloyd e Kaplan, 1978)

Classificações: tipo de perda auditiva (Silman e Silvermam - 1997), grau de perda auditiva média 500khz, 1000khz e 2000khz (Lloyd e Kaplan - 1978) e configuração audiométrica (Silman e Silverman - 1997 - adaptada de Carhart, 1945 e Lloyd e Kaplan, 1978)



Dra. Carolina Vieira Ormonde
Médica
CRM-MT 13330

Assinatura eletrônica :64E540975C8D8B22C21BA544824B3ACD
Para validar a assinatura : <https://sistema.hismet.com.br/validacao.php>

Diego Vieira da Silva

** Assinado por biometria **

Modelo do Audiometro :AVS500 - VIBRASOM
Última Aferição :12/08/2025

Protocolo:25092911165037

Data:29/09/2025

Paciente:DIEGO VIEIRA DA SILVA

Nasc.:22/10/1988 RG :-

CPF:88557294204

Exame :ELETROCARDIOGRAMA ECG

Resultado

FC = 97BPM (VARIA DE DE 50 A 100BPM, DE ACORDO COM AS ÚLTIMAS DIRETRIZES DE ECG DA SBC).

P-R = 0,12S (NORMAL = 0,10 A 0,20S), P SINUSAL (ONDA P SINUSAL SE POSITIVA E, D1, D2, D3, AVF).

QRS = 0,08S (NORMAL = 0,07 A 0,11S) OBS: Q PATOLÓGICA SE AMPLITUDE FOR PELO MENOS 25% DA ONDA R.

QTC = 0,45S (NORMAL = 0,34 A 0,45S P/ HOMENS A 0,47S P/ MULHERES).

RITMO SINUSAL.

SÂQRS = 0° (NORMAL = 0 A 90°, ALGUNS AUTORES CONSIDERAM NORMAL = -30 A +110°).

Impressão diagnóstica

DENTRO DOS PARÂMETROS NORMAIS.

DRA. JAMILA LEITE XAVIER

Cardiologista CRM MT 6422 RQE 4016 MT

Dr.ª Jamila L. Xavier

CRM-MT 6422

v1.0 Chave:<http://sistema.imaggi.com.br/validar.php?chave=2048858479870267822573364474654>



Protocolo:25092911184937

Data:29/09/2025

Paciente:DIEGO VIEIRA DA SILVA

Nasc.:22/10/1988 RG :-

CPF:88557294204

Exame :ELETROENCEFALOGRAMA CLINICO

Resultado

A ATIVIDADE ELÉTRICA CEREBRAL DE REPOUSO MOSTROU-SE SIMÉTRICA ENTRE ÁREAS HOMÓLOGAS, ORGANIZADA, CONSTITUÍDA POR UM RITMO ALFA DOMINANTE, 09-10HZ DE MÉDIA AMPLITUDE, COM PREDOMÍNIO NAS REGIÕES POSTERIO.
AUSÊNCIA DE ATIVIDADE EPILEPTIFORME.
DURANTE TODO O DECORRER DO EXAME, MESMO COM A ATIVAÇÃO PELA HIPERPNÉIA, NÃO FORAM REGISTRADOS GRAFOELEMENTOS PATOLÓGICOS.
ELETROENCEFALOGRAMA DIGITAL, REALIZADO DURANTE VIGÍLIA, EM CONDIÇÕES TÉCNICAS SATISFATÓRIAS.

Impressão diagnóstica

DENTRO DOS PARÂMETROS NORMAIS.

DR. CESAR ANDROLAGE
Neurologista CRM 7432 MT RQE 4011 MT
CRM: MT 7432

v1.0 Chave:<http://sistema.imaggi.com.br/validar.php?chave=902461369631419638381844603755>



Cod.: 551379	Paciente: Diego Vieira da Silva	Sexo: Masculino	Idade: 36 (A)
Atendido em: 25/09/2025	Profissional Solicitante: Dr.(a) Rafael Correa da Costa	Cadastro de Pessoas Físicas: CPF: 88557294204	Convênio: Hismet

HEMOGRAMA

Método: Automação XNL550 Material: PLASMA EDTA Coletado em: 25/09/2025 Liberado em: 25/09/2025 17:20

Eritrograma

Valores de Referência

Hemácias em milhões/ mm ³:	5,02	4,30 a 5,70/mm ³
Hemoglobina em g/dL.....:	14,7	13,5 a 17,5g/dL
Hematócrito em %.....:	44,2	39,0 a 50,0%
Vol. Glob. Média em fl.....:	88,0	80,0 a 95,0fl
Hem. Glob. Média em pg.....:	29,3	26,0 a 34,0pg
C.H. Glob. Média em g/dL.....:	33,3	31,0 a 36,0g/dL
RDW.....:	11,8	11,0 a 15,0%

Leucograma

Leucócitos.....:	4.510/mm³	3.500 a 10.000/mm ³
Neutrófilos.....:	57,7%	2.602/mm³ 50 a 70 2000 a 7000
Blastos.....:	0,0%	0/mm³ 0 0
Promielocitos.....:	0,0%	0/mm³ 0 0
Mielocitos.....:	0,0%	0/mm³ 0 0
Metamielocitos.....:	0,0%	0/mm³ 0 0
Bastões.....:	0,0%	0/mm³ 0 a 6 0 a 600
Segmentados.....:	57,7%	2.602/mm³ 50 a 70 2000 a 7000
Eosinófilos.....:	2,0%	90/mm³ 2 a 4 80 a 600
Basófilos.....:	0,4%	18/mm³ 0 a 2 0 a 200
Linfócitos típicos....:	28,4%	1.281/mm³ 25 a 35 1000 a 3500
Linfócitos atípicos...:	0,0%	0/mm³ 0 0
Monócitos.....:	11,5%	519/mm³ 2 a 10 400 a 1000

Plaquetas

Plaquetas.....:	304.000/mm³	150.000 a 450.000/mm ³
VPM.....:	9,0/fl	6,7 a 10,0fl
Plaquetócrito.....:	0,270%	0,10 a 0,50%
PDW.....:	9,8	15,0 a 17,9%



Dra. Julia Cristina da Silva
Biomédica
CRBM - 24963



Nome: DIEGO VIEIRA DA SILVA

Data Nasc.: 22/10/1988

Médico: HISMET

CRM: 175069-MT

Data: 25/09/2025

Protocolo: 986741

Exame: RX COLUNA LOMBO-SACRA - 3 INCIDENCIAS

Senha: 678894

RAIO-X COLUNA LOMBO-SACRA

Exame radiográfico evidenciou:

Textura óssea normal.

Traço radioluciente no istmo de L5 (espondilólise).

Escorregamento anterior do corpo vertebral de L5 (espondilolistese grau I).

Redução do espaço discal em L5-S1.

rbe

Dr. Raul Bernardo Paniagua Eljach
CRM-MT 8230 RQE N° 4157
Título de Especialista em Radiologia
e Diagnóstico por Imagem.

Para sua maior comodidade, acesse seu exame pelo site www.ceico.com.br com o **Protocolo** e **Senha** disponíveis no cabeçalho do laudo.

Responsável Técnico: Dr. Raul Bernardo P. Eljach CRM 8230-MT
Inscrição Pessoa Jurídica CRM 437-MT

1/1