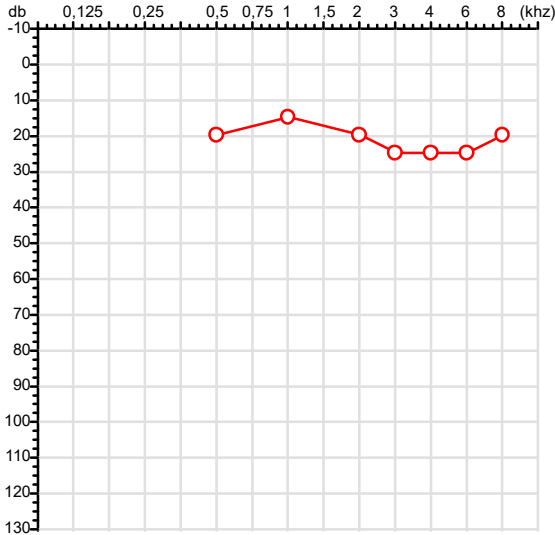


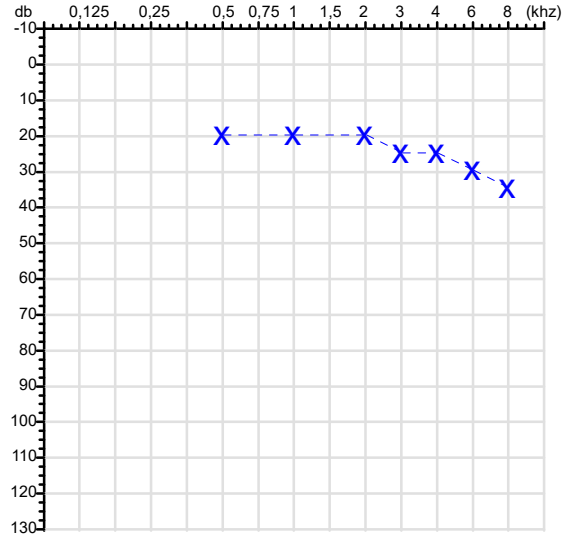
CPF :006.638.731-00	Paciente :LUIZ GONZAGA DA SILVA FOLHA	RG :/
CNPJ :53.479.460/0001-00	Razão :MX SERVICOS TERCEIRIZADOS LTDA	
Nascimento :26/01/1984	Idade : 41 anos	
Motivo :Demissional	Setor :OPERACIONAL	
Reposuo :14h	Função :MOTORISTA DE CARRETA	
Data do Exame : 13/10/2025		

**Orelha Direita**



**Audiometria**

**Orelha Esquerda**



**Aérea**

Khz	0,25	0,5	1	2	3	4	6	8
OD db	NDG	20	15	20	25	25	25	20

Khz	0,25	0,5	1	2	3	4	6	8
OE db	NDG	20	20	20	25	25	30	35

**Ossea**

Khz	0,25	0,5	1	2	3	4	6
OD db	NDG	NDG	NDG	NDG	NDG	NDG	NDG

Khz	0,25	0,5	1	2	3	4	6
OE db	NDG	NDG	NDG	NDG	NDG	NDG	NDG

**Médias Tritonais**

Khz	0,5	1	2	=	3	4	6	=
OD db	20	15	20	18	25	25	25	25

Khz	0,5	1	2	=	3	4	6	=
OE db	20	20	20	20	25	25	30	27

**Laudo Clínico OD**

Audição normal

**Laudo Clínico OE**

Alteração auditiva com configuração descendente leve

Classificações: tipo de perda auditiva (Silman e Silvermam - 1997), grau de perda auditiva média 500khz, 1000khz e 2000khz (Lloyd e Kaplan - 1978) e configuração audiométrica (Silman e Silverman - 1997 - adaptada de Carhart, 1945 e Lloyd e Kaplan, 1978)

Classificações: tipo de perda auditiva (Silman e Silvermam - 1997), grau de perda auditiva média 500khz, 1000khz e 2000khz (Lloyd e Kaplan - 1978) e configuração audiométrica (Silman e Silverman - 1997 - adaptada de Carhart, 1945 e Lloyd e Kaplan, 1978)

*Emanuel Sempio*  
Fonoaudiólogo  
Audiologia Clínica e Ocupacional  
CRFa 5-5297-8

Emanuel Sempio  
Fonoaudiólogo  
CRFa 5 - 5297 - 8  
Assinatura eletrônica :43315A90501F4E398FEB638420C4717  
Para validar a assinatura : <https://sistema.hismet.com.br/validacao.php>

*Luiz Gonzaga da Silva Folha*  
\*\* Assinado por biometria \*\*

Modelo do Audiometro :AVS500 - VIBRASOM  
Última Aferição :12/08/2025

Protocolo:2510131000299

Data:13/10/2025

Paciente:LUIZ GONZAGA DA SILVA FOLHA

Nasc.:26/01/1984 RG :-

CPF:00663873100

Exame :RX COLUNA LOMBO SACRA AP / PERFIL

### Resultado

CORPOS VERTEBRAIS VISUALIZADOS COM MORFOLOGIA E TEXTURA HABITUAIS.  
APÓFISES ESPINHOSAS, TRANSVERSAS E PEDÍCULOS SEM ANORMALIDADES.  
TRANSIÇÃO LOMBOSSACRA DE ASPECTO NORMAL.  
ESPAÇOS DISCAIS DENTRO DOS LIMITES DA NORMALIDADE.  
AUSÊNCIA DE ASSIMETRIAS EVIDENTES OU ESCOLIOSE DA COLUNA.  
OSTEOFITOS MARGINAIS INCIPIENTES EM CORPOS VERTEBRAIS.  
LINHA DE PESO PROJETADO ANTERIOR A BASE DO SACRO.  
ALTERAÇÕES DEGENERATIVAS DAS INTERAPOFISÁRIAS EM L3-L4 A L5-S1.



---

Dr. Leandro M. Colmanetti

Médico Radiologista CRM 5995 MT RQE 4585 MT

v1.0 Chave:<http://sistema.imaggi.com.br/validar.php?chave=308805087887395563855385670518>

