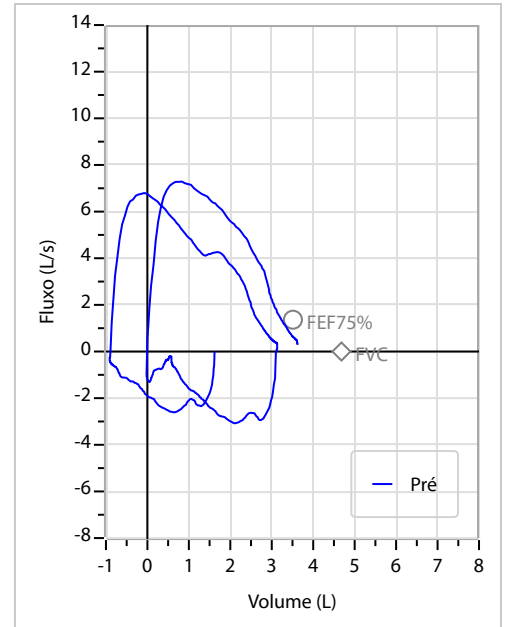
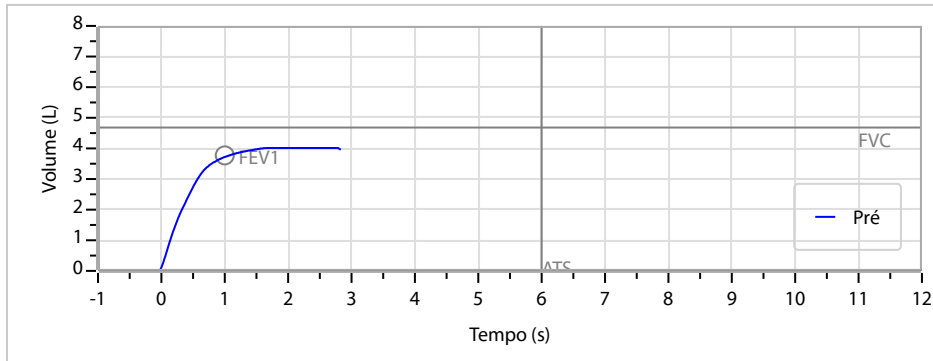


| | | | | | | | | | | | | |
|-------------|----------------------------------|--------|------------|--------|-------------|-----------|---------|------------|-------------------------|--------|-------------|-------|
| Nome | JOSE RICARDO MARINHO DE CARVALHO | | ID1 | 776280 | Sexo | Masculino | Idade | 44,6 | Peso (kg) | 109,00 | Altura (cm) | 177,0 |
| Agrupamento | -- | D.O.B. | 12/03/1981 | -- | BMI (kg/m2) | 34,8 | Fumante | Ex-fumante | Anos de Tabag... | 10 | Cig/Dia | 20 |
| Técnico | -- | Médico | -- | -- | Classe 2 | -- | Etnia | -- | Outros/Não Especificado | | | |

| | | | | |
|--------------------------|--|-------------------------------|------------------|------------------|
| CAPACIDADE VITAL FORÇADA | | Imprimir Resultado dos testes | Definir previsão | Posição do Teste |
| | | 08:03 | GLI | SENTADO |

| | | Meas. | Pred | % Pred | z score |
|-------------|---|-------|------|--------|---------|
| FVC | L | 4,05 | 4,68 | 86 | |
| FEV1 | L | 3,74 | 3,77 | 99 | |
| FEV1/FVC% | % | 92,5 | 80,8 | 114 | |
| FEV1/Vcmax% | % | 92,5 | 80,8 | 114 | |



Interpretação

O indivíduo tem uma relação FEV1/FVC% de 92,5% e um valor FVC de 4,05 L que estão dentro dos limites normais. Os resultados do teste indicam uma ESPIROMETRIA NORMAL

Assinatura: _____

Protocolo:2510300908089

Data:30/10/2025

Paciente:JOSE RICARDO MARINHO DE CARVALHO

Nasc.:12/03/1981 RG :-

CPF:00429828128

Exame :RX COLUNA LOMBO SACRA AP / PERFIL

Resultado

CORPOS VERTEBRAIS VISUALIZADOS COM MORFOLOGIA E TEXTURA HABITUAIS.
APÓFISES ESPINHOSAS, TRANSVERSAS E PEDÍCULOS SEM ANORMALIDADES.
TRANSIÇÃO LOMBOSSACRA DE ASPECTO NORMAL.
AUSÊNCIA DE ASSIMETRIAS EVIDENTES OU ESCOLIOSE DA COLUNA.
OSTEOFITOS MARGINAIS INCIPIENTES EM CORPOS VERTEBRAIS.
LINHA DE PESO PROJETADO ANTERIOR A BASE DO SACRO.
REDUÇÃO DO ESPAÇO DISCAL NO NÍVEL L5-S1, COM ESCLEROSE DOS PLATÔS DE APOSIÇÃO E COM
OSTEÓFITOS MARGINAIS ADJACENTES.
DEMAIS ESPAÇOS DISCAIS DENTRO DOS LIMITES DA NORMALIDADE.
ALTERAÇÕES DEGENERATIVAS DAS INTERAPOFISÁRIAS EM L4-L5 E L5-S1.



Dr. Leandro M. Colmanetti

Médico Radiologista CRM 5995 MT RQE 4585 MT

v1.0 Chave:<http://sistema.imaggi.com.br/validar.php?chave=279472823640948477104485613547>

