



IMAGGI CLINICA DE RADIOLOGIA POR IMAGEM

Avenida General Melo, Nº227
Dom Aquino - Cuiabá - MT (65) 3055-5926

OMT1



FOLHA DE LEITURA RADIOLÓGICA — CLASSIFICAÇÃO INTERNACIONAL DE RADIOGRAFIAS DE PNEUMOCONIOSE - OIT

Nome: RAFAEL JHONATAN AMORIM SOARES

RG: 24104485-SESP/MT

Sexo: MASCULINO

Data Nasc.: 31/01/1995

CPF: 03923483147

Controle: NÃO INFORMADO

Data

05/11/2025

Empresa: IMAGGI CLINICA DE RADIOLOGIA E DIAG POR

Indicação: -

Função: -

Raio-X digital: ☒ Sim ☐ Não

Leitura em negatoscópio: ☐ Sim ☒ Não

1A - Qualidade técnica: ☒ 1 ☐ 2 ☐ 3 ☐ 4
Comentário: null

1B - Radiografia normal: ☒ Sim (finalizar a leitura) ☐ Não
(passe para a seção 2)

2A - Alguma anormalidade de parênquima consistente de com pneumoconiose? ☐ Sim (complete 2B e 2C)
☐ Não (passe para a seção 3)

2B - Pequenas opacidades

A) Formas e tamanhos		b) Zonas		C) Profusão	
Primárias	Secundárias	D	E	0/-	0/0
<input type="checkbox"/>	<input type="checkbox"/>	<input type="checkbox"/>	<input type="checkbox"/>	<input type="checkbox"/>	<input type="checkbox"/>
<input type="checkbox"/>	<input type="checkbox"/>	<input type="checkbox"/>	<input type="checkbox"/>	<input type="checkbox"/>	<input type="checkbox"/>
<input type="checkbox"/>	<input type="checkbox"/>	<input type="checkbox"/>	<input type="checkbox"/>	<input type="checkbox"/>	<input type="checkbox"/>
<input type="checkbox"/>	<input type="checkbox"/>	<input type="checkbox"/>	<input type="checkbox"/>	<input type="checkbox"/>	<input type="checkbox"/>

2C - Grandes opacidades

0 ☐ A ☐ B ☐ C ☐

3A - Alguma anormalidade pleural consistente com pneumoconiose? ☐ Sim (complete 3B, 3C e 3D)
☐ Não (passe para a seção 4)

3B - Placas ☐ Sim ☐ Não

Local	Calcificação	Extensão da parede (combinado perfil e frontal)	Largura (opcional) (mínimo de 3mm para
Parede em perfil	0 <input type="checkbox"/> D <input type="checkbox"/> E <input type="checkbox"/>	0 <input type="checkbox"/> D <input type="checkbox"/> 1 <input type="checkbox"/> 2 <input type="checkbox"/> 3 <input type="checkbox"/>	D <input type="checkbox"/> A <input type="checkbox"/> B <input type="checkbox"/> C <input type="checkbox"/>
Frontal	0 <input type="checkbox"/> D <input type="checkbox"/> E <input type="checkbox"/>	0 <input type="checkbox"/> E <input type="checkbox"/> 1 <input type="checkbox"/> 2 <input type="checkbox"/> 3 <input type="checkbox"/>	E <input type="checkbox"/> A <input type="checkbox"/> B <input type="checkbox"/> C <input type="checkbox"/>
Diafragma	0 <input type="checkbox"/> D <input type="checkbox"/> E <input type="checkbox"/>	Até 1/4 da parede lateral = 1	Até 1/4 da parede lateral = 1
Outros locais	0 <input type="checkbox"/> D <input type="checkbox"/> E <input type="checkbox"/>	1/4 à 1/2 da parede lateral = 2	1/4 à 1/2 da parede lateral = 2
		> 1/2 da parede lateral = 3	> 1/2 da parede lateral = 3

3C - Obliteração do seio 0 ☐ D ☐ E ☐

3D - Espessamento pleural ☐ Sim ☐ Não

Local	Calcificação	Extensão da parede (combinado perfil e frontal)	Largura (opcional) (mínimo de 3mm para
Parede em perfil	0 <input type="checkbox"/> D <input type="checkbox"/> E <input type="checkbox"/>	0 <input type="checkbox"/> D <input type="checkbox"/> 1 <input type="checkbox"/> 2 <input type="checkbox"/> 3 <input type="checkbox"/>	D <input type="checkbox"/> A <input type="checkbox"/> B <input type="checkbox"/> C <input type="checkbox"/>
Frontal	0 <input type="checkbox"/> D <input type="checkbox"/> E <input type="checkbox"/>	0 <input type="checkbox"/> E <input type="checkbox"/> 1 <input type="checkbox"/> 2 <input type="checkbox"/> 3 <input type="checkbox"/>	E <input type="checkbox"/> A <input type="checkbox"/> B <input type="checkbox"/> C <input type="checkbox"/>
		Até 1/4 da parede lateral = 1	3 à 5 mm = a
		1/4 à 1/2 da parede lateral = 2	5 à 10 mm = b
		> 1/2 da parede lateral = 3	> 10 mm = c

4A - Outras anormalidades? ☐ Sim (complete 4B) ☐ Não (finalizar leitura)

4B - Símbolos: (*) od: Necessário um comentário.

aa	at	ax	bu	ca	cg	cn	co	cp	cv	di	ef	em	es	fr	hi	ho	id	ih	kl	me	pa	pb	pi	px	ra	rp	tb	od
----	----	----	----	----	----	----	----	----	----	----	----	----	----	----	----	----	----	----	----	----	----	----	----	----	----	----	----	----

Descrição do item 4B: aa = Aorta aterosclerótica | at = Espessamento pleural apical significativo | ax = Coalescência de pequenas opacidades | bu = Bolhas | ca = Câncer | cg = Nódulos não pneumoconióticos calcificados | cn = Calcificação de pequenas opacidades pneumoconióticas | co = Anormalidade de forma e tamanho do coração | cp = Cor pulmonale | cv = Cavidade | di = Distorção significativa de estrutura intratorácica | ef = Derrame pleural | em = Enfisema | es = Calcificações em casca de ovo | fr = Fratura(s) de costela(s) recente(s) ou consolidada(s) | hi = Aumento de gânglios hilares e/ou mediastinais | ho = Faveolamento | id = Borda diafragmática mal definida | ih = Borda cardíaca mal definida | kl = Linhas septais (kerley) | me = Mesotelioma | od = Outras doenças | pa = Atelectasia laminar | pb — Banda(s) parenquimatosa(s) | pi = Espessamento pleural de cisura(s) interlobar(es) | px = Pneumotórax | ra = Atelectasia redonda | rp — Pneumoconiose reumatóide | tb = Tuberculose

4C - Comentários:

Belo Horizonte, quarta-feira, 5 de novembro
de 2025
11:03:05

Dr. Henrique Trigo
Médico
CRM 15422

95422

Protocolo:2511051008109

Data:05/11/2025

Paciente:RAFAEL JHONATAN AMORIM SOARES

Nasc.:31/01/1995 RG :24104485-SESP/MT

CPF:03923483147

Exame :RX TORAX PA / PERFIL

Resultado

OSSOS COM MORFOLOGIA E TEXTURA NORMAIS.

MEDIASTINO CENTRADO E SEM MASSAS VISÍVEIS NA SUA TOPOGRAFIA.

HILOS E TRAMA VASCULAR PULMONAR DE ASPECTO HABITUAL.

CAMPOS PLEUROPULMONARES COM TRANSPARÊNCIA SATISFATÓRIA.

CÚPULAS DIAFRAGMÁTICAS DE CONTORNOS NÍTIDOS E SEIOS COSTOFRÊNICOS LIVRES.

ÁREA CARDÍACA NOS LIMITES DA NORMALIDADE.



Dr. Leandro M. Colmanetti

Médico Radiologista CRM 5995 MT RQE 4585 MT

v1.0 Chave:<http://sistema.imaggi.com.br/validar.php?chave=871541807951478481213116188202>



Exame n.º :777474

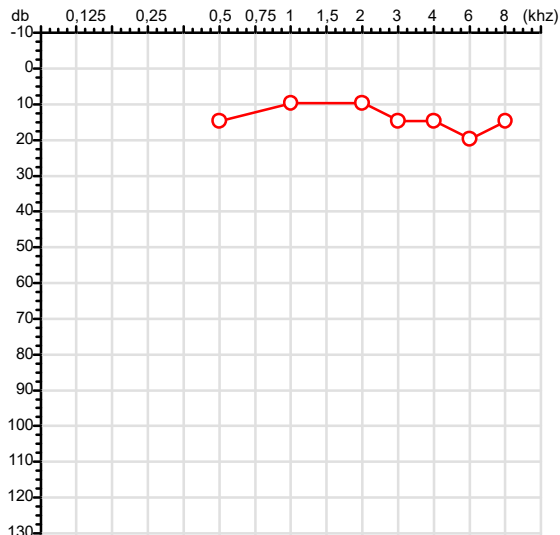
CPF :039.234.831-47
CNPJ :16.850.879/0002-81
Nascimento :31/01/1995
Motivo :Demissional
Repouso :14h
Data do Exame : 05/11/2025

Paciente :Rafael Jhonatan Amorim Soares
Razão :AGUAS CUIABA S.A. - CONCESSIONARIA DE SERVICOS PUBLICOS DE AGUA E ESGOTO
Idade : 30 anos
Setor :GERAL
Função :FISCAL DE CAMPO

RG :24104485/SESP/MT

Audiometria

Orelha Direita



Aérea

Khaz	0,25	0,5	1	2	3	4	6	8
OD db	NDG	15	10	10	15	15	20	15

Ossea

Khaz	0,25	0,5	1	2	3	4	6
OD db	NDG	NDG	NDG	NDG	NDG	NDG	NDG

Médias Tritonais

Khaz	0,5	1	2	=	3	4	6	=
OD db	15	10	10	12	15	15	20	17

Laudo Clínico OD

Audição normal

Classificações: tipo de perda auditiva (Silman e Silvermam - 1997), grau de perda auditiva média 500khz, 1000khz e 2000khz (Lloyd e Kaplan - 1978) e configuração audiométrica (Silman e Silverman - 1997 - adaptada de Carhart, 1945 e Lloyd e Kaplan, 1978)

Emanuel Sempio
Fonoaudiólogo
Audiologia Clínica e Ocupacional
CRFa 5-5297-8

Emanuel Sempio
Fonoaudiólogo
CRFa 5 - 5297 - 8

Assinatura eletrônica :74D0D32DC90C11B7EF6DDB5B8484F43C

Para validar a assinatura : <https://sistema.hismet.com.br/validacao.php>

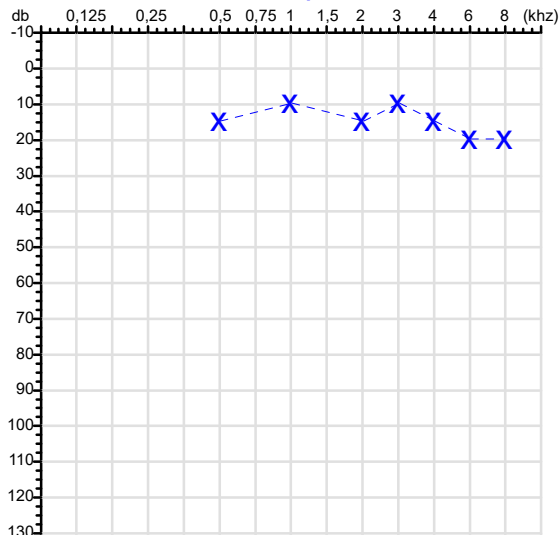
Rafael Jhonatan Amorim Soares

** Assinado por biometria **

Modelo do Audiometro :AVS500 - VIBRASOM

Última Aferição :12/08/2025

Orelha Esquerda



Khaz	0,25	0,5	1	2	3	4	6	8
OE db	NDG	15	10	15	10	15	20	20

Khaz	0,25	0,5	1	2	3	4	6
OE db	NDG	NDG	NDG	NDG	NDG	NDG	NDG

Khaz	0,5	1	2	=	3	4	6	=
OE db	15	10	15	13	10	15	20	15

Laudo Clínico OE

Audição normal

Classificações: tipo de perda auditiva (Silman e Silvermam - 1997), grau de perda auditiva média 500khz, 1000khz e 2000khz (Lloyd e Kaplan - 1978) e configuração audiométrica (Silman e Silverman - 1997 - adaptada de Carhart, 1945 e Lloyd e Kaplan, 1978)