



IMAGGI CLINICA DE RADIOLOGIA POR IMAGEM

Avenida General Melo, Nº227
Dom Aquino - Cuiabá - MT (65) 3055-5926

2R6U



FOLHA DE LEITURA RADIOLOGICA — CLASSIFICAÇÃO INTERNACIONAL DE RADIOGRAFIAS DE PNEUMOCONIOSE - OIT

Nome: ELOY ANTUNES

RG: 25482190-sejusp MT

Sexo: MASCULINO

Data Nasc.: 05/05/1995

CPF: 02644189136

Controle: NÃO INFORMADO

Data

05/11/2025

Empresa: IMAGGI CLINICA DE RADIOLOGIA E DIAG POR

Indicação: -

Função: -

Raio-X digital: ☒ Sim ☐ Não

Leitura em negatoscópio: ☐ Sim ☒ Não

1A - Qualidade técnica: ☒ 1 ☐ 2 ☐ 3 ☐ 4
Comentário: null

1B - Radiografia normal: ☒ Sim (finalizar a leitura) ☐ Não
(passe para a seção 2)

2A - Alguma anormalidade de parênquima consistente de com pneumoconiose? ☐ Sim (complete 2B e 2C)
☐ Não (passe para a seção 3)

2B - Pequenas opacidades

A) Formas e tamanhos		b) Zonas		C) Profusão	
Primárias	Secundárias	D	E	0/-	0/0
<input type="checkbox"/>	<input type="checkbox"/>	<input type="checkbox"/>	<input type="checkbox"/>	<input type="checkbox"/>	<input type="checkbox"/>
<input type="checkbox"/>	<input type="checkbox"/>	<input type="checkbox"/>	<input type="checkbox"/>	<input type="checkbox"/>	<input type="checkbox"/>
<input type="checkbox"/>	<input type="checkbox"/>	<input type="checkbox"/>	<input type="checkbox"/>	<input type="checkbox"/>	<input type="checkbox"/>
<input type="checkbox"/>	<input type="checkbox"/>	<input type="checkbox"/>	<input type="checkbox"/>	<input type="checkbox"/>	<input type="checkbox"/>

2C - Grandes opacidades

0 ☐ A ☐ B ☐ C ☐

3A - Alguma anormalidade pleural consistente com pneumoconiose? ☐ Sim (complete 3B, 3C e 3D)
☐ Não (passe para a seção 4)

3B - Placas ☐ Sim ☐ Não

Local	Calcificação	Extensão da parede (combinado perfil e frontal)	Largura (opcional) (mínimo de 3mm para
Parede em perfil	0 <input type="checkbox"/> D <input type="checkbox"/> E <input type="checkbox"/>	0 <input type="checkbox"/> D <input type="checkbox"/> E <input type="checkbox"/>	0 <input type="checkbox"/> D <input type="checkbox"/> E <input type="checkbox"/>
Frontal	0 <input type="checkbox"/> D <input type="checkbox"/> E <input type="checkbox"/>	0 <input type="checkbox"/> D <input type="checkbox"/> E <input type="checkbox"/>	0 <input type="checkbox"/> D <input type="checkbox"/> E <input type="checkbox"/>
Diafragma	0 <input type="checkbox"/> D <input type="checkbox"/> E <input type="checkbox"/>	0 <input type="checkbox"/> D <input type="checkbox"/> E <input type="checkbox"/>	0 <input type="checkbox"/> D <input type="checkbox"/> E <input type="checkbox"/>
Outros locais	0 <input type="checkbox"/> D <input type="checkbox"/> E <input type="checkbox"/>	0 <input type="checkbox"/> D <input type="checkbox"/> E <input type="checkbox"/>	0 <input type="checkbox"/> D <input type="checkbox"/> E <input type="checkbox"/>

3C - Obliteração do seio 0 ☐ D ☐ E ☐

3D - Espessamento pleural ☐ Sim ☐ Não

Local	Calcificação	Extensão da parede (combinado perfil e frontal)	Largura (opcional) (mínimo de 3mm para
Parede em perfil	0 <input type="checkbox"/> D <input type="checkbox"/> E <input type="checkbox"/>	0 <input type="checkbox"/> D <input type="checkbox"/> E <input type="checkbox"/>	0 <input type="checkbox"/> D <input type="checkbox"/> E <input type="checkbox"/>
Frontal	0 <input type="checkbox"/> D <input type="checkbox"/> E <input type="checkbox"/>	0 <input type="checkbox"/> D <input type="checkbox"/> E <input type="checkbox"/>	0 <input type="checkbox"/> D <input type="checkbox"/> E <input type="checkbox"/>

4A - Outras anormalidades? ☐ Sim (complete 4B) ☐ Não (finalizar leitura)

4B - Símbolos: (*) od: Necessário um comentário.

aa	at	ax	bu	ca	cg	cn	co	cp	cv	di	ef	em	es	fr	hi	ho	id	ih	kl	me	pa	pb	pi	px	ra	rp	tb	od
----	----	----	----	----	----	----	----	----	----	----	----	----	----	----	----	----	----	----	----	----	----	----	----	----	----	----	----	----

Descrição do item 4B: aa = Aorta aterosclerótica | at = Espessamento pleural apical significativo | ax = Coalescência de pequenas opacidades | bu = Bolhas | ca = Câncer | cg = Nódulos não pneumoconióticos calcificados | cn = Calcificação de pequenas opacidades pneumoconióticas | co = Anormalidade de forma e tamanho do coração | cp = Cor pulmonale | cv = Cavidade | di = Distorção significativa de estrutura intratorácica | ef = Derrame pleural | em = Enfisema | es = Calcificações em casca de ovo | fr = Fratura(s) de costela(s) recente(s) ou consolidada(s) | hi = Aumento de gânglios hilares e/ou mediastinais | ho = Faveolamento | id = Borda diafragmática mal definida | ih = Borda cardíaca mal definida | kl = Linhas septais (kerley) | me = Mesotelioma | od = Outras doenças | pa = Atelectasia laminar | pb — Banda(s) parenquimatosa(s) | pi = Espessamento pleural de cisura(s) interlobar(es) | px = Pneumotórax | ra = Atelectasia redonda | rp — Pneumoconiose reumatóide | tb = Tuberculose

4C - Comentários:

Belo Horizonte, quarta-feira, 5 de novembro
de 2025
15:18:16

Dr. Henrique Trigo
Médico
CRM 15422

95422

Protocolo:2511051013509

Data:05/11/2025

Paciente:ELOY ANTUNES

Nasc.:05/05/1995 RG :25482190-sejusp MT

CPF:02644189136

Exame :RX TORAX PA / PERFIL

Resultado

OSSOS COM MORFOLOGIA E TEXTURA NORMAIS.

MEDIASTINO CENTRADO E SEM MASSAS VISÍVEIS NA SUA TOPOGRAFIA.

HILOS E TRAMA VASCULAR PULMONAR DE ASPECTO HABITUAL.

CAMPOS PLEUROPULMONARES COM TRANSPARÊNCIA SATISFATÓRIA.

CÚPULAS DIAFRAGMÁTICAS DE CONTORNOS NÍTIDOS E SEIOS COSTOFRÊNICOS LIVRES.

ÁREA CARDÍACA NOS LIMITES DA NORMALIDADE.



Dr. Leandro M. Colmanetti

Médico Radiologista CRM 5995 MT RQE 4585 MT

v1.0 Chave:<http://sistema.imaggi.com.br/validar.php?chave=654185713777858059395948340586>

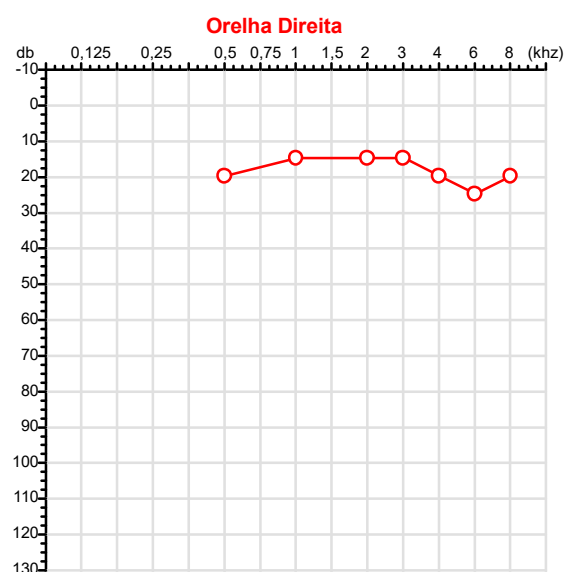


Exame n.º :777478

CPF :026.441.891-36
CNPJ :16.850.879/0002-81
Nascimento :05/05/1995
Motivo :Demissional
Repouso :14h
Data do Exame : 05/11/2025

Paciente :ELOY ANTUNES
Razão :AGUAS CUIABA S.A. - CONCESSIONARIA DE SERVICOS PUBLICOS DE AGUA E ESGOTO
Idade : 30 anos
Setor :GERAL
Função :FISCAL DE CAMPO

RG :25482190/sejusp MT



Aérea								
KhZ	0,25	0,5	1	2	3	4	6	8
OD db	NDG	20	15	15	15	20	25	20

Ossea							
KhZ	0,25	0,5	1	2	3	4	6
OD db	NDG	NDG	NDG	NDG	NDG	NDG	NDG

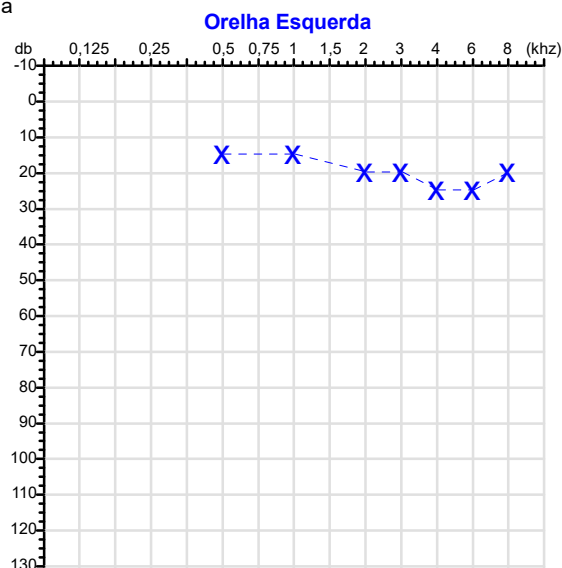
Médias Tritonais								
KhZ	0,5	1	2	=	3	4	6	=
OD db	20	15	15	17	15	20	25	20

Laudo Clínico OD

Audição normal

Classificações: tipo de perda auditiva (Silman e Silvermam - 1997), grau de perda auditiva média 500khz, 1000khz e 2000khz (Lloyd e Kaplan - 1978) e configuração audiométrica (Silman e Silverman - 1997 - adaptada de Carhart, 1945 e Lloyd e Kaplan, 1978)

Audiometria



Aérea								
KhZ	0,25	0,5	1	2	3	4	6	8
OE db	NDG	15	15	20	20	25	25	20

Ossea							
KhZ	0,25	0,5	1	2	3	4	6
OE db	NDG	NDG	NDG	NDG	NDG	NDG	NDG

Médias Tritonais								
KhZ	0,5	1	2	=	3	4	6	=
OE db	15	15	20	17	20	25	25	23

Laudo Clínico OE

Audição normal

Classificações: tipo de perda auditiva (Silman e Silvermam - 1997), grau de perda auditiva média 500khz, 1000khz e 2000khz (Lloyd e Kaplan - 1978) e configuração audiométrica (Silman e Silverman - 1997 - adaptada de Carhart, 1945 e Lloyd e Kaplan, 1978)

Emanuel Sempio
Fonoaudiólogo
Audiologia Clínica e Ocupacional
CRFa 5-5297-8

Emanuel Sempio
Fonoaudiólogo
CRFa 5 - 5297 - 8

Assinatura eletrônica :3E8538730C510FAEB5050D8E45A5674D

Para validar a assinatura : <https://sistema.hismet.com.br/validacao.php>

Eloy Antunes

** Assinado por biometria **

Modelo do Audiometro :AVS500 - VIBRASOM

Última Aferição :12/08/2025