



ATESTADO DE ACUIDADE VISUAL

CNPJ : 77591402000132 Fantasia : CONSTRUTORA J.L.
Razão Social : JOTA ELE CONSTRUÇOES CIVIS S/A
Endereço : R CORONEL PEDRO SCHERER N.º 222 Complemento :
Cidade / UF : CURITIBA / PR CEP : 80050470

Funcionário

Nome : Antonio Pereira de Sousa Filho Setor: OPERACIONAL
CPF : 03682559302 Cargo: CARPINTEIRO
RG : / Nascimento: 04/03/1985

Ficha de Acuidade Visual

Longe

Método de avaliação : Escala Optométrica de Snellen

SEM CORREÇÃO

OD: 20/10

OE: 20/10

COM CORREÇÃO

OD: /

OE: /

Perto

Método de avaliação : Tabela de Jaeger

CORREÇÃO : NÃO

RESULTADO OLHO DIREITO : J1

RESULTADO OLHO ESQUERDO : J1

Teste Cromático

Visão Cromatica: NORMAL

Usa lente/óculos: Não

Resultado: NORMAL

Cuiabá 11 de novembro de 2025

Dr. João Batista de Almeida
Médico
CRM-MT 15709

Dr. João Batista de Almeida Junior

CRM-MT 15709

Autenticação Assintatura :4ECF31A8C0E8399AB3AD7D085398A49F
Para validar a assinatura : <https://sistema.hismet.com.br/validacao.php>

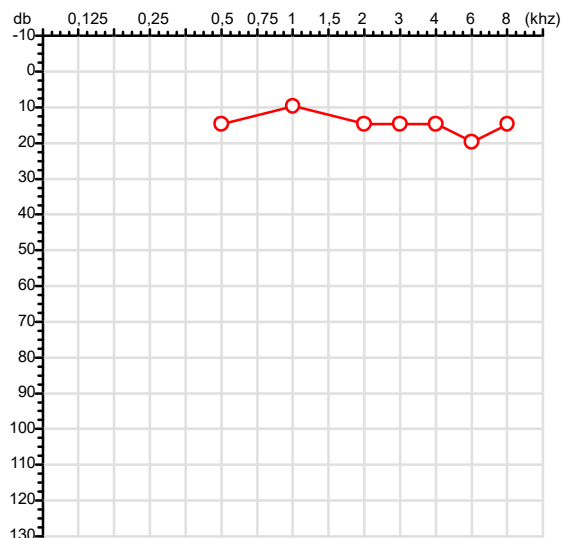
Exame n.º :778515

CPF :036.825.593-02
CNPJ :77.591.402/0001-32
Nascimento :04/03/1985
Motivo :Demissional
Repouso :14h
Data do Exame : 11/11/2025

Paciente :Antonio Pereira de Sousa Filho
Razão :JOTA ELE CONSTRUÇOES CIVIS S/A
Idade : 40 anos
Setor :OPERACIONAL
Função :CARPINTEIRO

RG :/

Orelha Direita



Aérea

KhZ	0,25	0,5	1	2	3	4	6	8
OD db	NDG	15	10	15	15	15	20	15

Ossea

KhZ	0,25	0,5	1	2	3	4	6
OD db	NDG	NDG	NDG	NDG	NDG	NDG	NDG

Médias Tritonais

KhZ	0,5	1	2	=	3	4	6	=
OD db	15	10	15	13	15	15	20	17

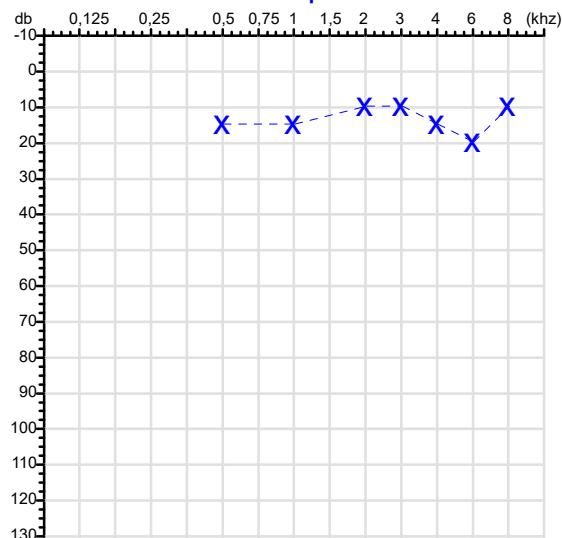
Laudo Clínico OD

Audição normal

Classificações: tipo de perda auditiva (Silman e Silvermam - 1997), grau de perda auditiva média 500khz, 1000khz e 2000khz (Lloyd e Kaplan - 1978) e configuração audiométrica (Silman e Silverman - 1997 - adaptada de Carhart, 1945 e Lloyd e Kaplan, 1978)

Audiometria

Orelha Esquerda



KhZ	0,25	0,5	1	2	3	4	6	8
OE db	NDG	15	15	10	10	15	20	10

KhZ	0,25	0,5	1	2	3	4	6
OE db	NDG	NDG	NDG	NDG	NDG	NDG	NDG

KhZ	0,5	1	2	=	3	4	6	=
OE db	15	15	10	13	10	15	20	15

Laudo Clínico OE

Audição normal

Classificações: tipo de perda auditiva (Silman e Silvermam - 1997), grau de perda auditiva média 500khz, 1000khz e 2000khz (Lloyd e Kaplan - 1978) e configuração audiométrica (Silman e Silverman - 1997 - adaptada de Carhart, 1945 e Lloyd e Kaplan, 1978)

Emanuel Sempio
Fonoaudiólogo
Audiologia Clínica e Ocupacional
CRFa 5-5297-8

Emanuel Sempio
Fonoaudiólogo
CRFa 5 - 5297 - 8

Assinatura eletrônica :4415EFBEFF6E2F4057DF46A57317D097

Para validar a assinatura : <https://sistema.hismet.com.br/validacao.php>

Antonio Pereira de Sousa Filho

** Assinado por biometria **

Modelo do Audiometro :AVS500 - VIBRASOM

Última Aferição :12/08/2025

Nome	ANTONIO PEREIRA DE SOUSA FILHO		ID1	778515	Sexo	Masculino	Idade	40,6	Peso (kg)	54,00	Altura (cm)	160,0
Agrupamento	--	D.O.B.	04/03/1985	--	BMI (kg/m2)	21,1	Fumante	Não	Anos de Tabag...	--	Cig/Dia	--
Técnico	--	Médico	--	--	Classe 2	--	Etnia	--	Outros/Não Especificado			

CAPACIDADE VITAL FORÇADA

Imprimir Resultado dos testes

09:09

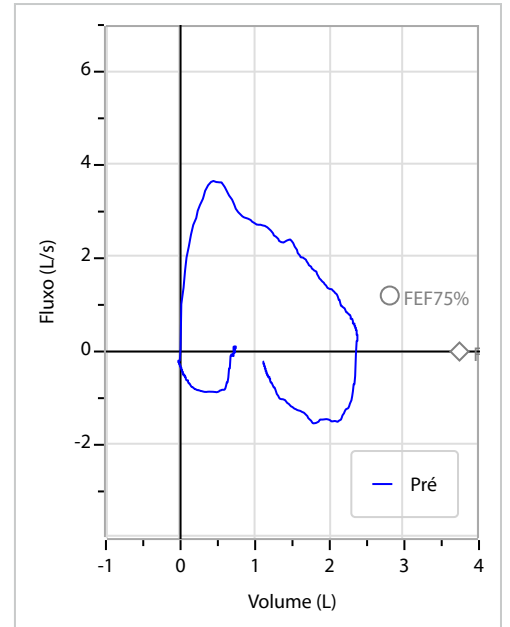
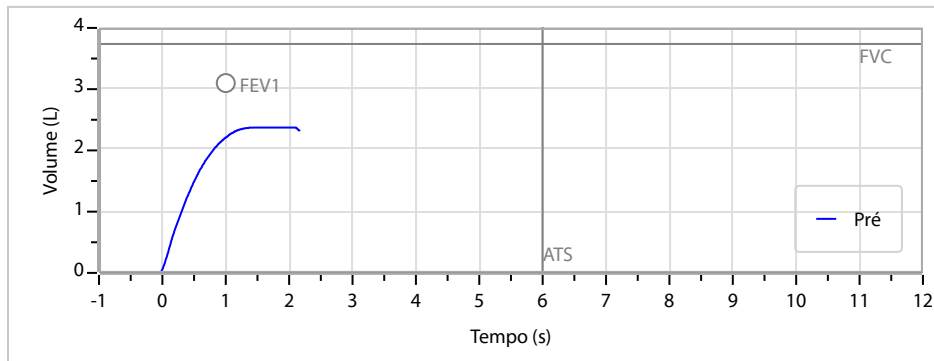
Definir previsão

Posição do Teste

GLI

SENTADO

		Meas.	Pred	% Pred	z score
FVC	L	2,41	3,74	64	<div><div></div></div>
FEV1	L	2,23	3,10	72	<div><div></div></div>
FEV1/FVC%	%	92,8	82,9	112	<div><div></div></div>
FEV1/Vcmax%	%	92,8	82,9	112	<div><div></div></div>



Interpretação

O indivíduo tem uma relação FEV1/FVC% de 92,8% que está dentro do limite normal e um valor FVC de 2,41 L que está abaixo de LLN. Os resultados do teste indicam uma POSSÍVEL RESTRIÇÃO.

Assinatura: _____

Protocolo:25111110225747

Data:11/11/2025

Paciente:ANTONIO PEREIRA DE SOUSA FILHO

Nasc.:04/03/1985 RG :-

CPF:03682559302

Exame :RX COLUNA LOMBO SACRA AP / PERFIL

Resultado

CORPOS VERTEBRAIS VISUALIZADOS COM MORFOLOGIA E TEXTURA HABITUAIS.
APÓFISES ESPINHOSAS, TRANSVERSAS E PEDÍCULOS SEM ANORMALIDADES.
TRANSIÇÃO LOMBOSSACRA DE ASPECTO NORMAL.
ESPAÇOS DISCAIS DENTRO DOS LIMITES DA NORMALIDADE.
AUSÊNCIA DE ASSIMETRIAS EVIDENTES OU ESCOLIOSE DA COLUNA.
OSTEOFITOS MARGINAIS INCIPIENTES EM CORPOS VERTEBRAIS.
LINHA DE PESO PROJETADO ANTERIOR A BASE DO SACRO.



Dr. Leandro M. Colmanetti

Médico Radiologista CRM 5995 MT RQE 4585 MT

v1.0 Chave:<http://sistema.imaggi.com.br/validar.php?chave=509842572462214536231688909059>

