



ATESTADO DE ACUIDADE VISUAL

CNPJ : 01303940000112 Fantasia : SELCO ENGENHARIA LTDA
Razão Social : SELCO ENGENHARIA LTDA
Endereço : AVENIDA BEIRA RIO N.º 1655 Complemento :
Cidade / UF : CUIABÁ / MT CEP : 78070500

Funcionário

Nome : Gilberto Rander Pereira Setor: ENGENHARIA ELETRICA
CPF : 88852539115 Cargo: AUXILIAR DE ELETRICISTA
RG : / Nascimento: 13/03/1978

Ficha de Acuidade Visual

Longe

Método de avaliação : Escala Optométrica de Snellen

SEM CORREÇÃO

OD: 20/10

OE: 20/10

COM CORREÇÃO

OD: /

OE: /

Perto

Método de avaliação : Tabela de Jaeger

CORREÇÃO : NÃO

RESULTADO OLHO DIREITO : J1

RESULTADO OLHO ESQUERDO : J1

Teste Cromático

Visão Cromatica: NORMAL

Usa lente/óculos: Não

Resultado: NORMAL

Cuiabá 2 de dezembro de 2025

Dr. João Batista de Almeida
Médico
CRM-MT 15709

Dr. João Batista de Almeida Junior
CRM-MT 15709
NIS 269.85078.64-6

Autenticação Assintatura : DA2327198EE24302F761F082BCB732FB
Para validar a assinatura : <https://sistema.hismet.com.br/validacao.php>

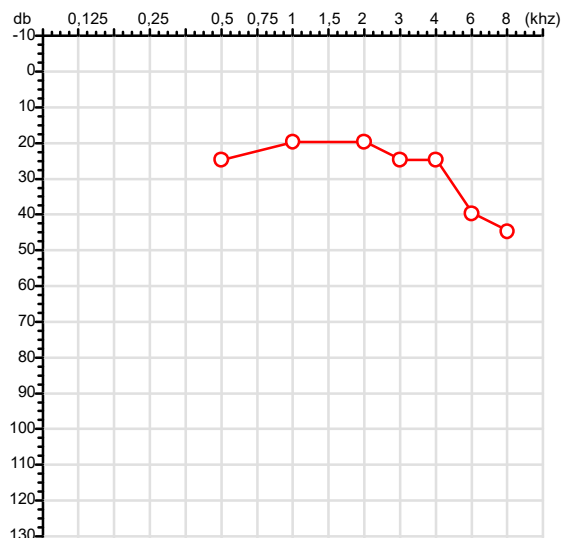
Exame n.º :782320

CPF :888.525.391-15
CNPJ :01.303.940/0001-12
Nascimento :13/03/1978
Motivo :Demissional
Repouso :14h
Data do Exame : 02/12/2025

Paciente :Gilberto Rander Pereira
Razão :SELCO ENGENHARIA LTDA
Idade : 47 anos
Setor : ENGENHARIA ELETRICA
Função :AUXILIAR DE ELETRICISTA

RG :/

Orelha Direita



Aérea

KhZ	0,25	0,5	1	2	3	4	6	8
OD db	NDG	25	20	20	25	25	40	45

Ossea

KhZ	0,25	0,5	1	2	3	4	6
OD db	NDG	NDG	NDG	NDG	NDG	NDG	NDG

Médias Tritonais

KhZ	0,5	1	2	=	3	4	6	=
OD db	25	20	20	22	25	25	40	30

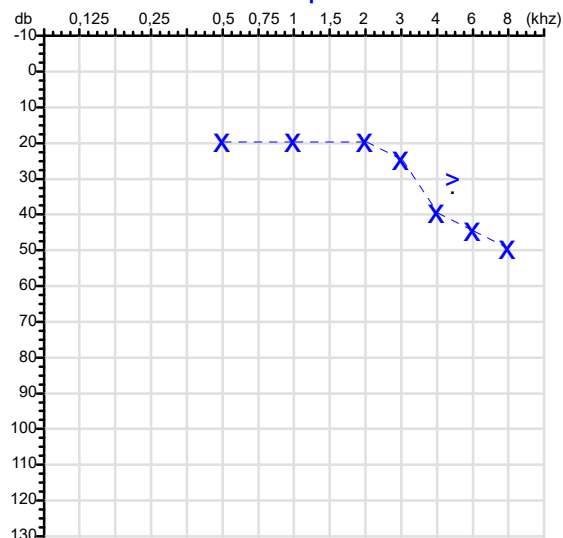
Laudo Clínico OD

Alteração auditiva com configuração descendente acentuada

Classificações: tipo de perda auditiva (Silman e Silvermam - 1997), grau de perda auditiva média 500khz, 1000khz e 2000khz (Lloyd e Kaplan - 1978) e configuração audiométrica (Silman e Silverman - 1997 - adaptada de Carhart, 1945 e Lloyd e Kaplan, 1978)

Audiometria

Orelha Esquerda



KhZ	0,25	0,5	1	2	3	4	6	8
OE db	NDG	20	20	20	25	40	45	50

KhZ	0,25	0,5	1	2	3	4	6
OE db	NDG	NDG	NDG	NDG	NDG	30	NDG

KhZ	0,5	1	2	=	3	4	6	=
OE db	20	20	20	20	25	40	45	37

Laudo Clínico OE

Alteração auditiva neurosensorial com configuração descendente acentuada

Classificações: tipo de perda auditiva (Silman e Silvermam - 1997), grau de perda auditiva média 500khz, 1000khz e 2000khz (Lloyd e Kaplan - 1978) e configuração audiométrica (Silman e Silverman - 1997 - adaptada de Carhart, 1945 e Lloyd e Kaplan, 1978)

Emanuel Sempio
Fonoaudiólogo
Audiologia Clínica e Ocupacional
CRFa 5-5297-8

Emanuel Sempio
Fonoaudiólogo
CRFa 5 - 5297 - 8

Assinatura eletrônica :C7AE8B291288693E7222C306E2876A8C

Para validar a assinatura : <https://sistema.hismet.com.br/validacao.php>

Gilberto Rander Pereira

** Assinado por biometria **

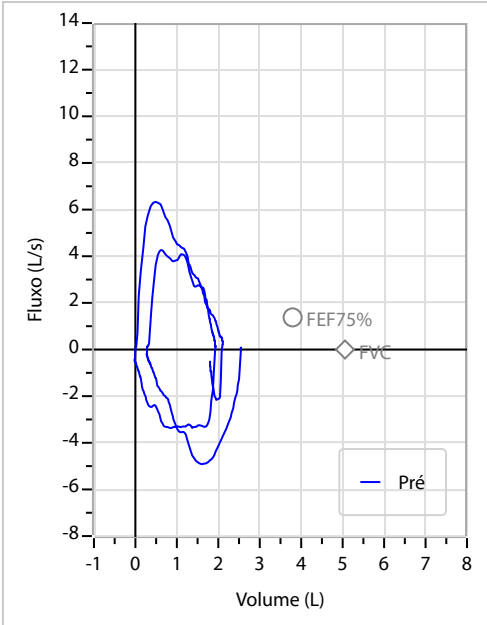
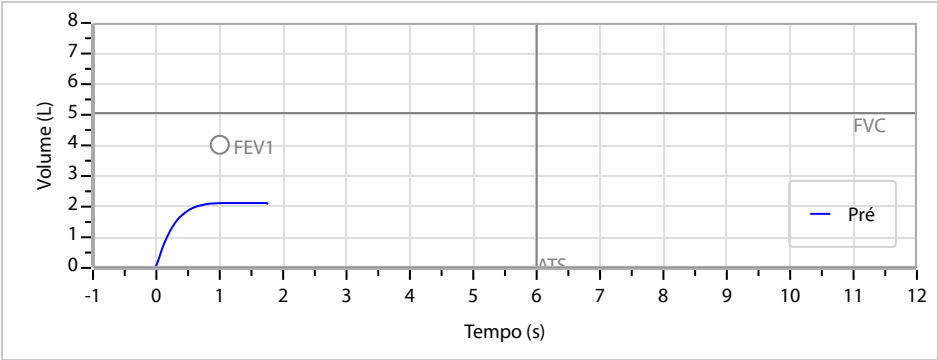
Modelo do Audiometro :AVS500 - VIBRASOM

Última Aferição :12/08/2025

Nome	GILBERTO RANDER PEREIRA		ID1	782320	Sexo	Masculino	Idade	47,7	Peso (kg)	114,00	Altura (cm)	184,0
Agrupamento	--		D.O.B.	13/03/1978	ID2	--	BMI (kg/m2)	33,7	Fumante	Não	Anos de Tabag...	--
Técnico	--		Médico		Classe 2		Etnia		Outros/Não Especificado			

CAPACIDADE VITAL FORÇADA	Imprimir Resultado dos testes	Definir previsão	Posição do Teste
	08:41	GLI	SENTADO

	Meas.	Pred	% Pred	z score
FVC	L	2,13	5,06	42
FEV1	L	2,13	4,02	53
FEV1/FVC%	%	99,9	79,9	125
FEV1/Vcmax%	%	99,9	79,9	125



Interpretação
O indivíduo tem uma relação FEV1/FVC% de 99,9% que está dentro do limite normal e um valor FVC de 2,13 L que está abaixo de LLN. Os resultados do teste indicam uma POSSÍVEL RESTRIÇÃO.

Assinatura: _____

Protocolo:2512021044169

Data:02/12/2025

Paciente:GILBERTO RANDER PEREIRA

Nasc.:13/03/1978 RG :-

CPF:88852539115

Exame :RX COLUNA LOMBO SACRA AP / PERFIL

Resultado

CORPOS VERTEBRAIS VISUALIZADOS COM MORFOLOGIA E TEXTURA HABITUAIS.
APÓFISES ESPINHOSAS, TRANSVERSAS E PEDÍCULOS SEM ANORMALIDADES.
TRANSIÇÃO LOMBOSSACRA DE ASPECTO NORMAL.
AUSÊNCIA DE ASSIMETRIAS EVIDENTES OU ESCOLIOSE DA COLUNA.
OSTEOFITOS MARGINAIS INCIPIENTES EM CORPOS VERTEBRAIS.
LINHA DE PESO PROJETADO ANTERIOR A BASE DO SACRO.
REDUÇÃO DOS ESPAÇOS DISCAIS NOS NÍVEIS L2-L3 E L3-L4, COM OSTEOFITOS MARGINAIS ADJACENTES.
DEMAIS ESPAÇOS DISCAIS DENTRO DOS LIMITES DA NORMALIDADE.
ALTERAÇÕES DEGENERATIVAS DAS INTERAPOFISÁRIAS EM L4-L5 E L5-S1.



Dr. Leandro M. Colmanetti

Médico Radiologista CRM 5995 MT RQE 4585 MT

v1.0 Chave:<http://sistema.imaggi.com.br/validar.php?chave=823077633081538271380654945732>



Protocolo:2512021053319

Data:02/12/2025

Paciente:GILBERTO RANDER PEREIRA

Nasc.:13/03/1978 RG :-

CPF:88852539115

Exame :RX TORAX PA

Resultado

OSSOS COM MORFOLOGIA E TEXTURA NORMAIS.

MEDIASTINO CENTRADO E SEM MASSAS VISÍVEIS NA SUA TOPOGRAFIA.

HILOS E TRAMA VASCULAR PULMONAR DE ASPECTO HABITUAL.

CAMPOS PLEUROPULMONARES COM TRANSPARÊNCIA SATISFATÓRIA.

CÚPULA DIAFRAGMÁTICA DIREITA ELEVADA, DE CONTORNOS NÍTIDOS E SEIOS COSTOFRÊNICOS LIVRES.

ÁREA CARDÍACA NOS LIMITES DA NORMALIDADE.



Dr. Leandro M. Colmanetti

Médico Radiologista CRM 5995 MT RQE 4585 MT

v1.0 Chave:<http://sistema.imaggi.com.br/validar.php?chave=085879694057449931965847306862>

