

Protocolo:25120210552546

Data:02/12/2025

Paciente:ANDRE DA COSTA SILVA

Nasc.:16/12/2001 RG :-

CPF:07598620105

Exame :ELETROCARDIOGRAMA ECG

### Resultado

FC = 65BPM (VARIA DE DE 50 A 100BPM, DE ACORDO COM AS ÚLTIMAS DIRETRIZES DE ECG DA SBC).

P-R = 0,12S (NORMAL = 0,10 A 0,20S), P SINUSAL (ONDA P SINUSAL SE POSITIVA E, D1, D2, D3, AVF).

QRS = 0,08S (NORMAL = 0,07 A 0,11S) OBS: Q PATOLÓGICA SE AMPLITUDE FOR PELO MENOS 25% DA ONDA R.

QTC = 0,37S (NORMAL = 0,34 A 0,45S P/ HOMENS A 0,47S P/ MULHERES).

RITMO SINUSAL.

SÂQRS = +60° (NORMAL = 0 A 90°, ALGUNS AUTORES CONSIDERAM NORMAL = -30 A +110°).

Impressão diagnóstica

DENTRO DOS PARÂMETROS NORMAIS.

DRA. JAMILA LEITE XAVIER

Cardiologista CRM MT 6422 RQE 4016 MT

*Dr.ª Jamila L. Xavier*

v1.0 Chave:<http://sistema.imaggi.com.br/validar.php?chave=294257530735126839208276089272>

CRM-MT 6422

AV. GENERAL MELLO, 227 - POÇÃO - CEP 78015-300 - CUIABÁ - MT

FONE: (65) 3055-2051 - IMAGGI@IMAGGI.COM.BR



Protocolo:25120211214846

Data:02/12/2025

Paciente:ANDRE DA COSTA SILVA

Nasc.:16/12/2001 RG :-

CPF:07598620105

Exame :ELETROENCEFALOGRAMA CLINICO

### Resultado

A ATIVIDADE ELÉTRICA CEREBRAL DE REPOUSO MOSTROU-SE SIMÉTRICA ENTRE ÁREAS HOMÓLOGAS, ORGANIZADA, CONSTITUÍDA POR UM RITMO ALFA DOMINANTE, 09-10HZ DE MÉDIA AMPLITUDE, COM PREDOMÍNIO NAS REGIÕES POSTERIO. AUSÊNCIA DE ATIVIDADE EPILEPTIFORME. DURANTE TODO O DECORRER DO EXAME, MESMO COM A ATIVAÇÃO PELA HIPERPNÉIA, NÃO FORAM REGISTRADOS GRAFOELEMENTOS PATOLÓGICOS. ELETROENCEFALOGRAMA DIGITAL, REALIZADO DURANTE VIGÍLIA, EM CONDIÇÕES TÉCNICAS SATISFATÓRIAS.

Impressão diagnóstica

DENTRO DOS PARÂMETROS NORMAIS.

DR. CESAR ANDROLAGE  
Neurologista CRM 7432 MT RQE 4011 MT  
CRM: MT 7432

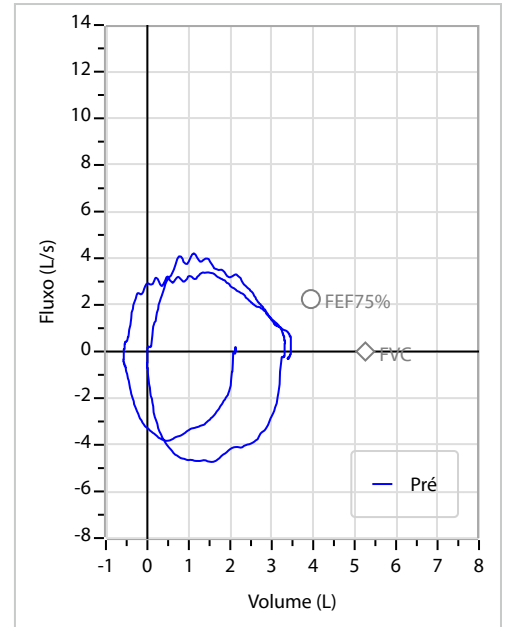
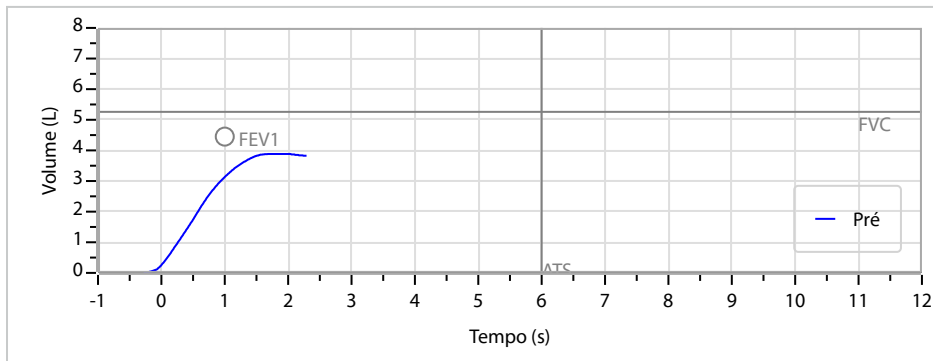
v1.0 Chave:<http://sistema.imaggi.com.br/validar.php?chave=471586363319127648224571541981>



Nome	ANDRE DA COSTA SILVA		ID1	782385	Sexo	Masculino	Idade	23,9	Peso (kg)	80,00	Altura (cm)	180,0
Agrupamento	--	D.O.B.	16/12/2001	--	BMI (kg/m2)	24,7	Fumante	Ex-fumante	Anos de Tabag...	7	Cig/Dia	40
Técnico	--	Médico	--	--	Classe 2	--	Etnia	--	Outros/Não Especificado			

CAPACIDADE VITAL FORÇADA		Imprimir Resultado dos testes	Definir previsão	Posição do Teste
		10:26	GLI	SENTADO

		Meas.	Pred	% Pred	z score	
FVC	L	<b>3,90</b>	5,26	74	<div><div></div></div>	
FEV1	L	<b>3,11</b>	4,45	70	<div><div></div></div>	
FEV1/FVC%	%	<b>79,7</b>	85,2	94	<div><div></div></div>	
FEV1/Vcmax%	%	<b>79,7</b>	85,2	94	<div><div></div></div>	



### Interpretação

O indivíduo tem uma relação FEV1/FVC% de 79,7% que está dentro do limite normal e um valor FVC de 3,90 L que está abaixo de LLN. Os resultados do teste indicam uma POSSÍVEL RESTRIÇÃO.

Assinatura: \_\_\_\_\_

Cod.: 561987	Paciente: <b>Andre da Costa Silva</b>	Sexo: Masculino	Idade: 23 (A)
Atendido em: 02/12/2025	Profissional Solicitante: Dr.(a) Rafael Correa da Costa	Cadastro de Pessoas Físicas: CPF: 07598620105	Convênio: Hismet

## GLICOSE EM JEJUM

**92 mg/dL**

Método: Enzimático Colorimétrico Material: Soro Coletado em: 02/12/2025 Liberado em: 02/12/2025 14:03

Valores de Referência:

70 a 99 mg/dL

Histórico de Resultados

**79 mg/dL**

21/05/2025



Assinado Digitalmente



**Leticia Rodrigues Souza**  
Biomédica  
CRBM 25498

A interpretação de qualquer teste com finalidade diagnóstica ou prognóstica depende de avaliação conjunta dos dados clínicos e da história médica do paciente.

Responsável Técnico: Bruno Bini Napoleão - CRBM 2121

Endereço: Av. General Vale,350, Bandeirantes.  
Telefone:65-99295 3662

Cod.: 561987	Paciente: <b>Andre da Costa Silva</b>	Sexo: Masculino	Idade: 23 (A)
Atendido em: 02/12/2025	Profissional Solicitante: Dr.(a) Rafael Correa da Costa	Cadastro de Pessoas Físicas: CPF: 07598620105	Convênio: Hismet

## HEMOGLOBINA GLICADA A1c

Método: CROMATOGRAFIA LÍQUIDA - HPLC Material: EDTA/Sangue total Coletado em: 02/12/2025 Liberado em: 04/12/2025 07:21

Hb A1c	5,1 %
Hb A1a	0,9 %
Hb A1b	1,0 %
Hb F	0,6 %
Hb A1c Lábil	1,5 %
Hb A	87,5 %
Glicemia estimada média	100 mg/dL

### Valores de Referência:

Normal: Menor que 5,7%

Pré-diabetes: 5,7% a 6,4%

Diabetes: Maior que 6,4%

### Meta terapêutica:

Pacientes DM1 ou DM2 menor que 7,0%

Idoso Saudável menor que 7,5%

Idoso Comprometido menor que 8,5%

Criança e Adolescente menor que 7,0%

Referência: Diretriz Sociedade Brasileira de Diabetes (SBD) 2025.

### Nota:

**\*ATENÇÃO PARA NOVOS VALORES DE REFERÊNCIA A PARTIR DE 09/05/2022**

Para o diagnóstico do diabetes valores superiores a 6,5% devem ser confirmados por repetição em nova amostra em uma segunda ocasião. O método utilizado nesta dosagem de hemoglobina é certificado pelo National Glycohemoglobin Standardization Program - USA (NGSP)

Resultado transcrito do Laboratório Diagnósticos do Brasil.



Assinado Digitalmente



Dra. Julia Cristina da Silva  
Biomédica  
CRBM - 24963

A interpretação de qualquer teste com finalidade diagnóstica ou prognóstica depende de avaliação conjunta dos dados clínicos e da história médica do paciente.

Responsável Técnico: Bruno Bini Napoleão - CRBM 2121

Endereço: Av. General Vale, 350, Bandeirantes.  
Telefone: 65-99295 3662

Protocolo:2512021229499

Data:02/12/2025

Paciente:ANDRE DA COSTA SILVA

Nasc.:16/12/2001 RG :-

CPF:07598620105

Exame :RX COLUNA LOMBO SACRA AP / PERFIL

### Resultado

CORPOS VERTEBRAIS VISUALIZADOS COM MORFOLOGIA E TEXTURA HABITUAIS.  
APÓFISES ESPINHOSAS, TRANSVERSAS E PEDÍCULOS SEM ANORMALIDADES.  
TRANSIÇÃO LOMBOSSACRA DE ASPECTO NORMAL.  
ESPAÇOS DISCAIS DENTRO DOS LIMITES DA NORMALIDADE.  
AUSÊNCIA DE ASSIMETRIAS EVIDENTES OU ESCOLIOSE DA COLUNA.  
LINHA DE PESO PROJETADO ANTERIOR A BASE DO SACRO.



---

Dr. Leandro M. Colmanetti

Médico Radiologista CRM 5995 MT RQE 4585 MT

v1.0 Chave:<http://sistema.imaggi.com.br/validar.php?chave=406108450552567761426757372945>



Protocolo:2512021228139

Data:02/12/2025

Paciente:ANDRE DA COSTA SILVA

Nasc.:16/12/2001 RG :-

CPF:07598620105

Exame :RX TORAX PA / PERFIL

### Resultado

OSSOS COM MORFOLOGIA E TEXTURA NORMAIS.  
MEDIASTINO CENTRADO E SEM MASSAS VISÍVEIS NA SUA TOPOGRAFIA.  
HILOS E TRAMA VASCULAR PULMONAR DE ASPECTO HABITUAL.  
CAMPOS PLEUROPULMONARES COM TRANSPARÊNCIA SATISFATÓRIA.  
CÚPULAS DIAFRAGMÁTICAS DE CONTORNOS NÍTIDOS E SEIOS COSTOFRÊNICOS LIVRES.  
ÁREA CARDÍACA NOS LIMITES DA NORMALIDADE.



---

Dr. Leandro M. Colmanetti

Médico Radiologista CRM 5995 MT RQE 4585 MT

v1.0 Chave:<http://sistema.imaggi.com.br/validar.php?chave=497905663489059262134102887001>

