



ATESTADO DE ACUIDADE VISUAL

CNPJ : 77591402000132 Fantasia : CONSTRUTORA J.L.
Razão Social : JOTA ELE CONSTRUÇOES CIVIS S/A
Endereço : R CORONEL PEDRO SCHERER N.º 222 Complemento :
Cidade / UF : CURITIBA / PR CEP : 80050470

Funcionário

Nome : Miguel da Silva Oliveira Setor: OPERACIONAL
CPF : 90156803534 Cargo: AJUDANTE
RG : / Nascimento: 08/01/1974

Ficha de Acuidade Visual

Longe

Método de avaliação : Escala Optométrica de Snellen

SEM CORREÇÃO

OD: 20/10

OE: 20/20

COM CORREÇÃO

OD: /

OE: /

Perto

Método de avaliação : Tabela de Jaeger

CORREÇÃO : NÃO

RESULTADO OLHO DIREITO : J1

RESULTADO OLHO ESQUERDO : J1

Teste Cromático

Visão Cromatica: NORMAL

Usa lente/óculos: Não

Resultado: NORMAL

Cuiabá 9 de dezembro de 2025

Dr. João Batista de Almeida
Médico
CRM-MT 15709

Dr. João Batista de Almeida Junior
CRM-MT 15709
NIS 269.85078.64-6

Autenticação Assinatura :EB3D4177ACCB011F1C84C4EA933C3E76
Para validar a assinatura : <https://sistema.hismet.com.br/validacao.php>

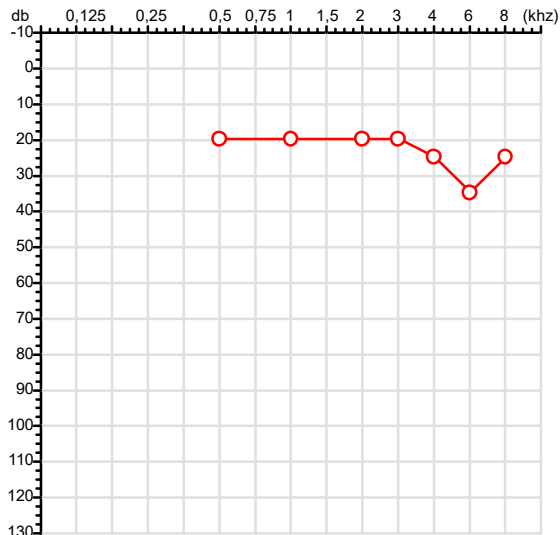
Exame n.º :783338

CPF :901.568.035-34
CNPJ :77.591.402/0001-32
Nascimento :08/01/1974
Motivo :Demissional
Repouso :14h
Data do Exame : 09/12/2025

Paciente :Miguel da Silva Oliveira
Razão :JOTA ELE CONSTRUÇOES CIVIS S/A
Idade : 51 anos
Setor :OPERACIONAL
Função :AJUDANTE

RG :/

Orelha Direita



Aérea

Khz	0,25	0,5	1	2	3	4	6	8
OD db	NDG	20	20	20	20	25	35	25

Ossea

Khz	0,25	0,5	1	2	3	4	6
OD db	NDG	NDG	NDG	NDG	NDG	NDG	NDG

Médias Tritonais

Khz	0,5	1	2	=	3	4	6	=
OD db	20	20	20	20	20	25	35	27

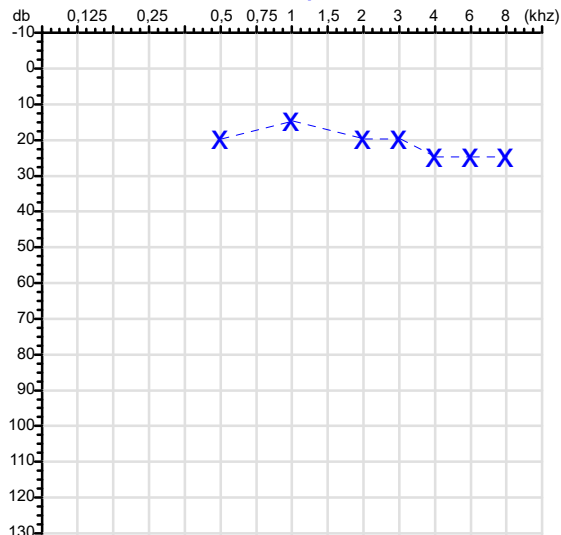
Laudo Clínico OD

Alteração auditiva com configuração em entalhe

Classificações: tipo de perda auditiva (Silman e Silvermam - 1997), grau de perda auditiva média 500khz, 1000khz e 2000khz (Lloyd e Kaplan - 1978) e configuração audiométrica (Silman e Silverman - 1997 - adaptada de Carhart, 1945 e Lloyd e Kaplan, 1978)

Audiometria

Orelha Esquerda



Khz	0,25	0,5	1	2	3	4	6	8
OE db	NDG	20	15	20	20	25	25	25

Khz	0,25	0,5	1	2	3	4	6
OE db	NDG	NDG	NDG	NDG	NDG	NDG	NDG

Khz	0,5	1	2	=	3	4	6	=
OE db	20	15	20	18	20	25	25	23

Laudo Clínico OE

Audição normal

Classificações: tipo de perda auditiva (Silman e Silvermam - 1997), grau de perda auditiva média 500khz, 1000khz e 2000khz (Lloyd e Kaplan - 1978) e configuração audiométrica (Silman e Silverman - 1997 - adaptada de Carhart, 1945 e Lloyd e Kaplan, 1978)

Emanuel Sempio
Fonoaudiólogo
Audiologia Clínica e Ocupacional
CRFa 5-5297-8

Emanuel Sempio
Fonoaudiólogo
CRFa 5 - 5297 - 8

Assinatura eletrônica :19B41C0C404B76D41CC9BAE98D657ACD

Para validar a assinatura : <https://sistema.hismet.com.br/validacao.php>

Miguel da Silva Oliveira

** Assinado por biometria **

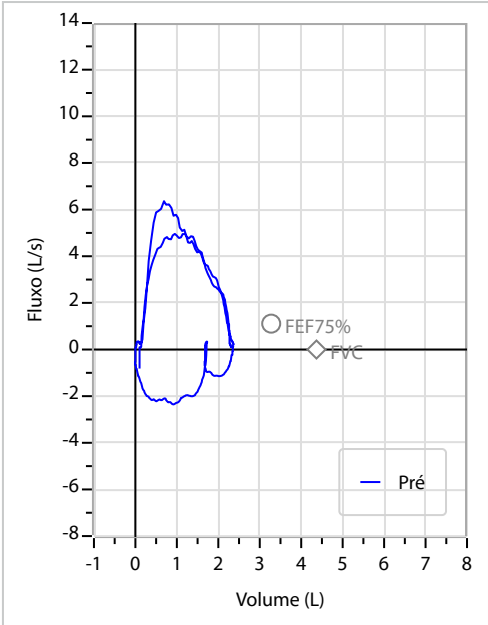
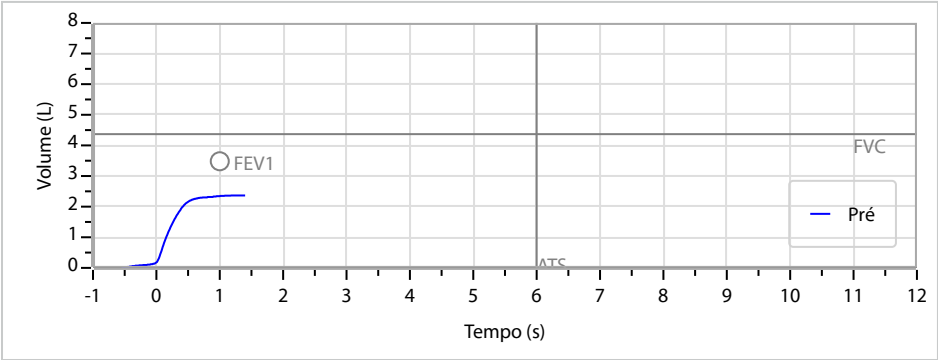
Modelo do Audiometro :AVS500 - VIBRASOM

Última Aferição :12/08/2025

Nome	MIGUEL DA SILVA OLIVEIRA		ID1	783338	Sexo	Masculino	Idade	51,9	Peso (kg)	82,00	Altura (cm)	175,0
Agrupamento	--	D.O.B.	08/01/1974	--	BMI (kg/m2)	26,8	Fumante	Não	Anos de Tabag...	--	Cig/Dia	--
Técnico	--	Médico	--	--	Classe 2	--	Etnia	--	Outros/Não Especificado			

CAPACIDADE VITAL FORÇADA	Imprimir Resultado dos testes	Definir previsão	Posição do Teste
	07:45	GLI	SENTADO

		Meas.	Pred	% Pred	z score	
FVC	L	2,61	4,37	60	<div><div></div></div>	
FEV1	L	2,36	3,48	68	<div><div></div></div>	
FEV1/FVC%	%	90,3	79,8	113	<div><div></div></div>	
FEV1/Vcmax%	%	90,3	79,8	113	<div><div></div></div>	



Interpretação
O indivíduo tem uma relação FEV1/FVC% de 90,3% que está dentro do limite normal e um valor FVC de 2,61 L que está abaixo de LLN. Os resultados do teste indicam uma POSSÍVEL RESTRIÇÃO.

Assinatura: _____

Protocolo:25120909182147

Data:09/12/2025

Paciente:MIGUEL DA SILVA OLIVEIRA

Nasc.:08/01/1974 RG :-

CPF:90156803534

Exame :RX COLUNA LOMBO SACRA AP / PERFIL

Resultado

CORPOS VERTEBRAIS VISUALIZADOS COM MORFOLOGIA E TEXTURA HABITUAIS.
APÓFISES ESPINHOSAS, TRANSVERSAS E PEDÍCULOS SEM ANORMALIDADES.
TRANSIÇÃO LOMBOSSACRA DE ASPECTO NORMAL.
AUSÊNCIA DE ASSIMETRIAS EVIDENTES OU ESCOLIOSE DA COLUNA.
REDUÇÃO DO ESPAÇO DISCAL NO NÍVEL L5-S1.
DEMAIS ESPAÇOS DISCAIS DENTRO DOS LIMITES DA NORMALIDADE.
ALTERAÇÕES DEGENERATIVAS DAS INTERAPOFISÁRIAS EM L4-L5 E L5-S1.



Dr. Leandro M. Colmanetti

Médico Radiologista CRM 5995 MT RQE 4585 MT

v1.0 Chave:<http://sistema.imaggi.com.br/validar.php?chave=521062526082840156867069378410>

