



## ATESTADO DE ACUIDADE VISUAL

CNPJ : 77591402000132 Fantasia : CONSTRUTORA J.L.  
Razão Social : JOTA ELE CONSTRUÇOES CIVIS S/A  
Endereço : R CORONEL PEDRO SCHERER N.º 222 Complemento :  
Cidade / UF : CURITIBA / PR CEP : 80050470

### Funcionário

Nome : Manoel da Silva Sousa Filho Setor: OPERACIONAL - PINTURA  
CPF : 06201479384 Cargo: PINTOR  
RG : / Nascimento: 27/01/1993

### Ficha de Acuidade Visual

#### Longe

Método de avaliação : Escala Optométrica de Snellen

##### SEM CORREÇÃO

OD: 20/10

OE: 20/10

##### COM CORREÇÃO

OD: /

OE: /

#### Perto

Método de avaliação : Tabela de Jaeger

CORREÇÃO : NÃO

RESULTADO OLHO DIREITO : J1

RESULTADO OLHO ESQUERDO : J1

#### Teste Cromático

Visão Cromatica: NORMAL

Usa lente/óculos: Não

Resultado: NORMAL

Cuiabá 9 de dezembro de 2025

Dr. João Batista de Almeida  
Médico  
CRM-MT 15709

Dr. João Batista de Almeida Junior  
CRM-MT 15709  
NIS 269.85078.64-6

Autenticação Assinatura :CCCF0485438E4C0C6EA815BBAC31B66  
Para validar a assinatura : <https://sistema.hismet.com.br/validacao.php>

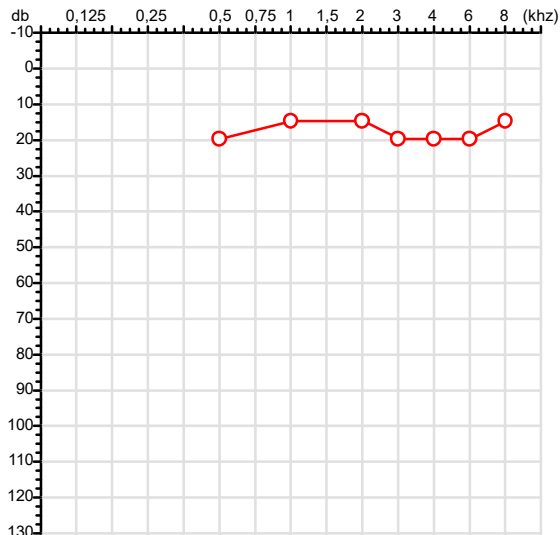
# Exame n.º :783407

CPF :062.014.793-84  
CNPJ :77.591.402/0001-32  
Nascimento :27/01/1993  
Motivo :Demissional  
Repouso :14h  
Data do Exame : 09/12/2025

Paciente :Manoel da Silva Sousa Filho  
Razão :JOTA ELE CONSTRUÇOES CIVIS S/A  
Idade : 32 anos  
Setor :OPERACIONAL - PINTURA  
Função :PINTOR

RG :/

## Orelha Direita



## Aérea

KhZ	0,25	0,5	1	2	3	4	6	8
OD db	NDG	20	15	15	20	20	20	15

## Ossea

KhZ	0,25	0,5	1	2	3	4	6
OD db	NDG	NDG	NDG	NDG	NDG	NDG	NDG

## Médias Tritonais

KhZ	0,5	1	2	=	3	4	6	=
OD db	20	15	15	17	20	20	20	20

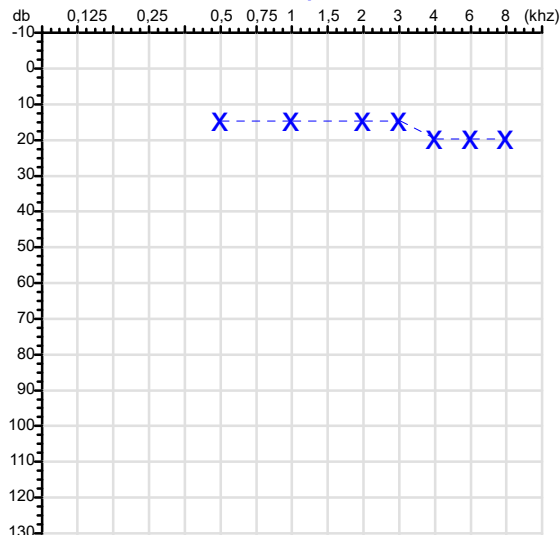
## Laudo Clínico OD

Audição normal

Classificações: tipo de perda auditiva (Silman e Silvermam - 1997), grau de perda auditiva média 500khz, 1000khz e 2000khz (Lloyd e Kaplan - 1978) e configuração audiométrica (Silman e Silverman - 1997 - adaptada de Carhart, 1945 e Lloyd e Kaplan, 1978)

## Audiometria

## Orelha Esquerda



KhZ	0,25	0,5	1	2	3	4	6	8
OE db	NDG	15	15	15	15	20	20	20

KhZ	0,25	0,5	1	2	3	4	6
OE db	NDG	NDG	NDG	NDG	NDG	NDG	NDG

KhZ	0,5	1	2	=	3	4	6	=
OE db	15	15	15	15	15	20	20	18

## Laudo Clínico OE

Audição normal

Classificações: tipo de perda auditiva (Silman e Silvermam - 1997), grau de perda auditiva média 500khz, 1000khz e 2000khz (Lloyd e Kaplan - 1978) e configuração audiométrica (Silman e Silverman - 1997 - adaptada de Carhart, 1945 e Lloyd e Kaplan, 1978)

**Emanuel Sempio**  
Fonoaudiólogo  
Audiologia Clínica e Ocupacional  
CRFa 5-5297-8

Emanuel Sempio  
Fonoaudiólogo  
CRFa 5 - 5297 - 6

Assinatura eletrônica :988C6E3BDF2311C8C38C18E73DC0F01C

Para validar a assinatura : <https://sistema.hismet.com.br/validacao.php>

**Manoel da Silva Sousa Filho**

\*\* Assinado por biometria \*\*

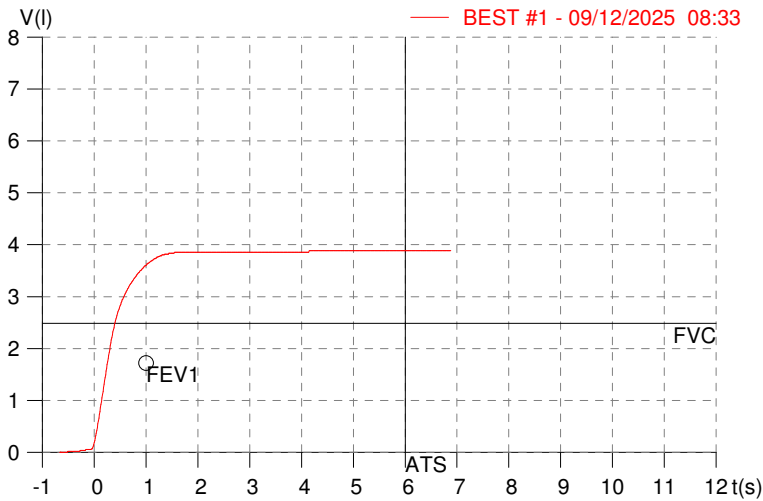
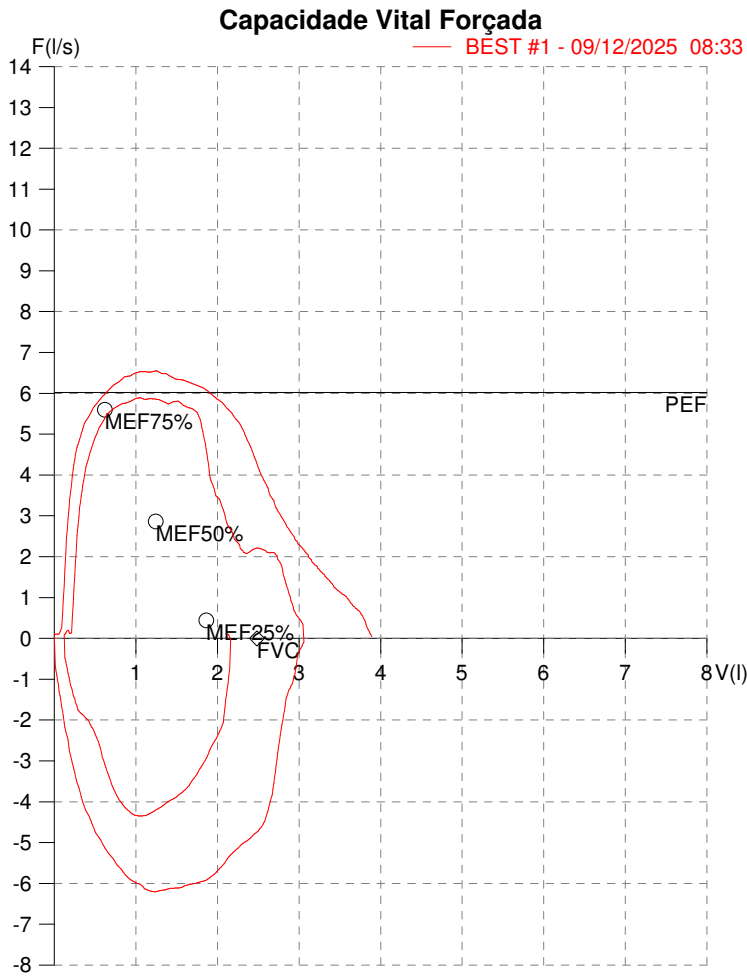
Modelo do Audiometro :AVS500 - VIBRASOM

Última Aferição :12/08/2025

HISMET - MEDICINA DO TRABALHO  
AV. GENERAL MELLO, 227. POÇÃO. CUIABÁ MT  
Tel. (65)3321-7051

ID: 783407  
Primeiro Nome: MANOEL DA SILVA  
Sobrenome: FILHO  
Data: 09/12/2025

Data de nascimento: 27/01/1933  
Sexo : Macho  
Peso (kg): 86.0  
Altura (cm): 160.0



Parâmetro	UM	Descrição	Prev.	BEST#1	% Prev.
Best FVC	l(btps)	Melhor Capacidade Vital Forçada	2.48	3.90	157.2
FVC	l(btps)	Capacidade Vital Forçada	2.48	3.90	157.2
FEV1	l(btps)	Volume Exp Forçada em 1 seg	1.72	3.61	209.5
PEF	l/sec	Pico de Fluxo expiratório	6.02	6.56	108.9
FEV1/FVC% %		FEV1 em % da FVC	70.6	92.4	130.8
FEF25-75%	l/sec	Fluxo expiratório médio forçado	1.85	4.94	267.4
MEF75%	l/sec	Fluxo Exp Máx @ 25% FVC	5.60	6.49	115.9
MEF50%	l/sec	Fluxo Exp Máx @ 50% FVC	2.86	5.87	205.1
MEF25%	l/sec	Fluxo Exp Máx @ 75% FVC	0.44	2.49	561.0
FET100%	sec	Tempo de Expiração forçada		4.2	
PEFr	l/min	Pico de Fluxo expiratório (l/min)	361.1	393.3	108.9

**Diagnóstico:**  
Espirometria normal  
Impresso 09/12/2025

Protocolo:25120910101147

Data:09/12/2025

Paciente:MANOEL DA SILVA SOUSA FILHO

Nasc.:27/01/1993 RG :-

CPF:06201479384

Exame :RX COLUNA LOMBO SACRA AP / PERFIL

### Resultado

CORPOS VERTEBRAIS VISUALIZADOS COM MORFOLOGIA E TEXTURA HABITUAIS.  
APÓFISES ESPINHOSAS, TRANSVERSAS E PEDÍCULOS SEM ANORMALIDADES.  
TRANSIÇÃO LOMBOSSACRA DE ASPECTO NORMAL.  
AUSÊNCIA DE ASSIMETRIAS EVIDENTES OU ESCOLIOSE DA COLUNA.  
LINHA DE PESO PROJETADO ANTERIOR A BASE DO SACRO.  
REDUÇÃO DO ESPAÇO DISCAL NO NÍVEL L2-L3, COM OSTEÓFITOS MARGINAIS ADJACENTES.  
DEMAIS ESPAÇOS DISCAIS DENTRO DOS LIMITES DA NORMALIDADE.  
ALTERAÇÕES DEGENERATIVAS DAS INTERAPOFISÁRIAS EM L4-L5 E L5-S1.



---

Dr. Leandro M. Colmanetti

Médico Radiologista CRM 5995 MT RQE 4585 MT

v1.0 Chave:<http://sistema.imaggi.com.br/validar.php?chave=197071221597345133965645770684>

