



ATESTADO DE ACUIDADE VISUAL

CNPJ : 44652938000161 Fantasia : ULTRAMIX CONSTRUCOES E LOCACOES LTDA
Razão Social : ULTRAMIX CONSTRUCOES E LOCACOES LTDA
Endereço : RUA SEBASTIAO RODRIGUES N.º SN Complemento :
Cidade / UF : VARZEA GRANDE / MT CEP : 78128800

Funcionário

Nome : Wilker Juan Vizcaya Martinez Setor: OBRA
CPF : 12750813123 Cargo: SERVICOS GERAIS
RG : / Nascimento: 13/07/2000

Ficha de Acuidade Visual

Longe

Método de avaliação : Escala Optométrica de Snellen

SEM CORREÇÃO

OD: 20/10

OE: 20/10

COM CORREÇÃO

OD: /

OE: /

Perto

Método de avaliação : Tabela de Jaeger

CORREÇÃO : NÃO

RESULTADO OLHO DIREITO : J1

RESULTADO OLHO ESQUERDO : J1

Teste Cromático

Visão Cromatica: NORMAL

Usa lente/óculos: Não

Resultado: NORMAL

Cuiabá 11 de dezembro de 2025

Dr. João Batista de Almeida
Médico
CRM-MT 15709

Dr. João Batista de Almeida Junior
CRM-MT 15709
NIS 269.85078.64-6

Autenticação Assinatura : BD105D01894646FA4117BC3D96BDA2CA
Para validar a assinatura : <https://sistema.hismet.com.br/validacao.php>

Exame n.º :784113

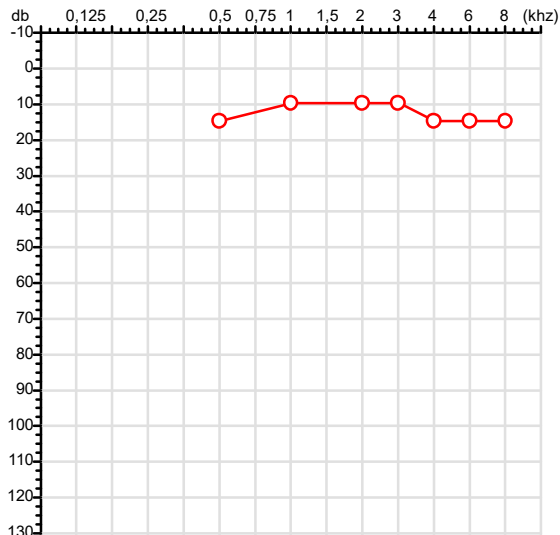
CPF :127.508.131-23
CNPJ :44.652.938/0001-61
Nascimento :13/07/2000
Motivo :Admissional
Repouso :14h
Data do Exame : 11/12/2025

Paciente :Wilker Juan Vizcaya Martinez
Razão : ULTRAMIX CONSTRUÇÕES E LOCAÇÕES LTDA
Idade : 25 anos
Setor :OBRA
Função :SERVICOS GERAIS

RG :/

Audiometria

Orelha Direita



Aérea

Khz	0,25	0,5	1	2	3	4	6	8
OD db	NDG	15	10	10	10	15	15	15

Ossea

Khz	0,25	0,5	1	2	3	4	6
OD db	NDG	NDG	NDG	NDG	NDG	NDG	NDG

Médias Tritonais

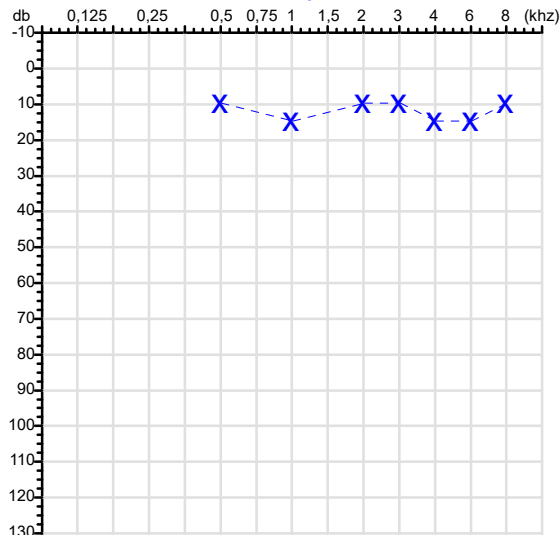
Khz	0,5	1	2	=	3	4	6	=
OD db	15	10	10	12	10	15	15	13

Laudo Clínico OD

Audição normal

Classificações: tipo de perda auditiva (Silman e Silverman - 1997), grau de perda auditiva média 500khz, 1000khz e 2000khz (Lloyd e Kaplan - 1978) e configuração audiométrica (Silman e Silverman - 1997 - adaptada de Carhart, 1945 e Lloyd e Kaplan, 1978)

Orelha Esquerda



Khz	0,25	0,5	1	2	3	4	6	8
OE db	NDG	10	15	10	10	15	15	10

Khz	0,25	0,5	1	2	3	4	6
OE db	NDG	NDG	NDG	NDG	NDG	NDG	NDG

Khz	0,5	1	2	=	3	4	6	=
OE db	10	15	10	12	10	15	15	13

Laudo Clínico OE

Audição normal

Classificações: tipo de perda auditiva (Silman e Silverman - 1997), grau de perda auditiva média 500khz, 1000khz e 2000khz (Lloyd e Kaplan - 1978) e configuração audiométrica (Silman e Silverman - 1997 - adaptada de Carhart, 1945 e Lloyd e Kaplan, 1978)

Emanuel Sempio
Fonoaudiólogo
Audiologia Clínica e Ocupacional
CRFa 5-5297-8

Emanuel Sempio
Fonoaudiólogo
CRFa 5 - 5297 - 8

Assinatura eletrônica :C47B21B545854D02EEEE454C10F42512

Para validar a assinatura : <https://sistema.hismet.com.br/validacao.php>

Wilker Juan Vizcaya Martinez

** Assinado por biometria **

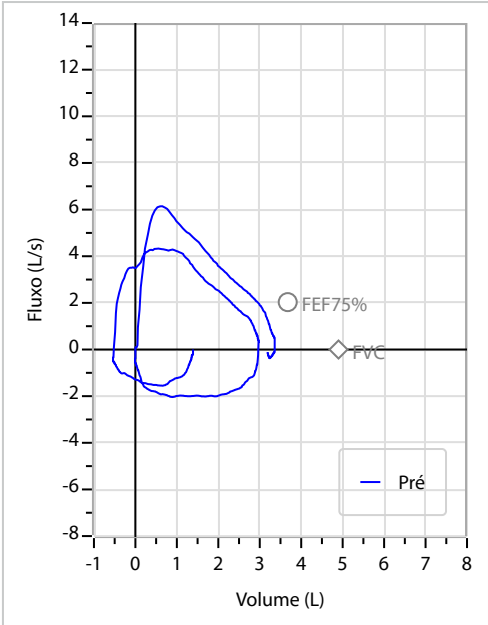
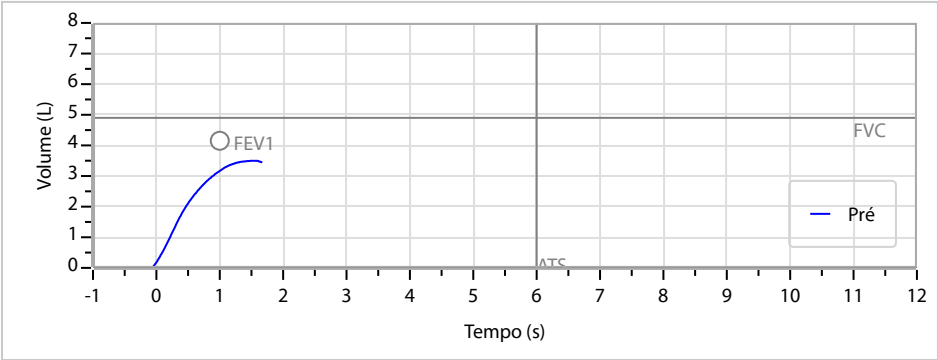
Modelo do Audiometro :AVS500 - VIBRASOM

Última Aferição :12/08/2025

Nome	WILKER JUAN VIZCAYA MARTINEZ			ID1	784113	Sexo	Masculino	Idade	25,4	Peso (kg)	58,00	Altura (cm)	175,0
Agrupamento	D.O.B.		13/07/2000	ID2	--	BMI (kg/m2)	18,9	Fumante	Sim	Anos de Tabag...	10	Cig/Dia	20
Técnico	Médico					Classe 2			Etnia		Outros/Não Especificado		

CAPACIDADE VITAL FORÇADA		Imprimir Resultado dos testes		Definir previsão		Posição do Teste	
		08:16		GLI		SENTADO	

		Meas.	Pred	% Pred	z score
FVC	L	3,53	4,90	72	<div><div></div></div>
FEV1	L	3,17	4,15	76	<div><div></div></div>
FEV1/FVC%	%	89,8	85,1	106	<div><div></div></div>
FEV1/Vcmax%	%	89,8	85,1	106	<div><div></div></div>



Interpretação
O indivíduo tem uma relação FEV1/FVC% de 89,8% que está dentro do limite normal e um valor FVC de 3,53 L que está abaixo de LLN. Os resultados do teste indicam uma POSSÍVEL RESTRIÇÃO.

Assinatura: _____

Protocolo:25121109254747

Data:11/12/2025

Paciente:WILKER JUAN VIZCAYA MARTINEZ

Nasc.:13/07/2000 RG :-

CPF:12750813123

Exame :RX COLUNA LOMBO SACRA AP / PERFIL

Resultado

CORPOS VERTEBRAIS VISUALIZADOS COM MORFOLOGIA E TEXTURA HABITUAIS.
APÓFISES ESPINHOSAS, TRANSVERSAS E PEDÍCULOS SEM ANORMALIDADES.
TRANSIÇÃO LOMBOSSACRA DE ASPECTO NORMAL.
ESPAÇOS DISCAIS DENTRO DOS LIMITES DA NORMALIDADE.
LINHA DE PESO PROJETADO ANTERIOR A BASE DO SACRO.
ASSIMETRIA DO EIXO LONGITUDINAL DA COLUNA LOMBAR COM CONVEXIDADE à ESQUERDA



Dr. Leandro M. Colmanetti

Médico Radiologista CRM 5995 MT RQE 4585 MT

v1.0 Chave:<http://sistema.imaggi.com.br/validar.php?chave=139433775358076995520438372046>

