



ATESTADO DE ACUIDADE VISUAL

CNPJ : 12106914000110 Fantasia : PIRAJU TRANSPORTES
Razão Social : PIRAJU TRANSPORTES LTDA
Endereço : RUA FREI COIMBRA (LOT R N.º 5665 Complemento :
Cidade / UF : IMPERIAL \ VARZEA GRANDE / MT CEP : 78132033

Funcionário

Nome : Silvano Pinto de Sousa Setor: TRANSPORTE
CPF : 56204108204 Cargo: MOTORISTA DE CARRETA
RG : / Nascimento: 06/11/1974

Ficha de Acuidade Visual

Longe

Método de avaliação : Escala Optométrica de Snellen

SEM CORREÇÃO

OD: 20/10

OE: 20/10

COM CORREÇÃO

OD: /

OE: /

Perto

Método de avaliação : Tabela de Jaeger

CORREÇÃO : SIM

RESULTADO OLHO DIREITO : J1

RESULTADO OLHO ESQUERDO : J1

Teste Cromático

Visão Cromatica: NORMAL

Usa lente/óculos: Não

Resultado: NORMAL

Várzea Grande 22 de dezembro de 2025

Dra. Carolina Vieira Ormonde
Médica
CRM-MT 13330³

Dra. Carolina Vieira Ormonde
CRM-MT 13330
NIS 19030722315

Autenticação Assinatura :E47DE0E877F41E6090FF484150FEA3E2
Para validar a assinatura : <https://sistema.hismet.com.br/validacao.php>

Exame n.º :786098

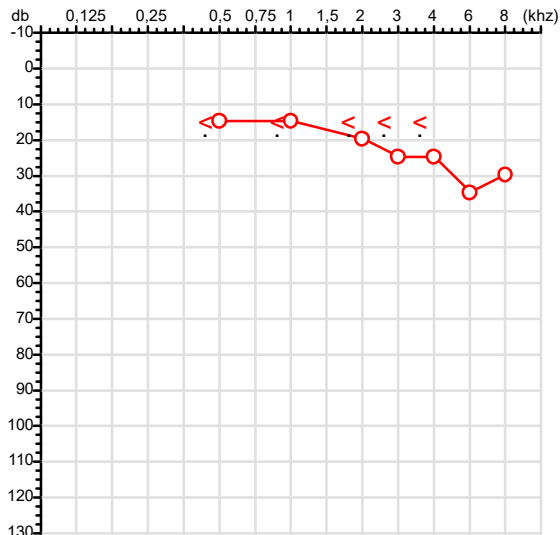
CPF :562.041.082-04
CNPJ :12.106.914/0001-10
Nascimento :06/11/1974
Motivo :Admissional
Repouso :14h
Data do Exame : 22/12/2025

Paciente :Silvano Pinto de Sousa
Razão :PIRAJU TRANSPORTES LTDA
Idade : 51 anos
Setor :TRANSPORTE
Função :MOTORISTA DE CARRETA

RG :/

Audiometria

Orelha Direita



Aérea

Khz	0,25	0,5	1	2	3	4	6	8
OD db	NDG	15	15	20	25	25	35	30

Óssea

Khz	0,25	0,5	1	2	3	4	6
OD db	NDG	15	15	15	15	15	NDG

Médias Tritonais

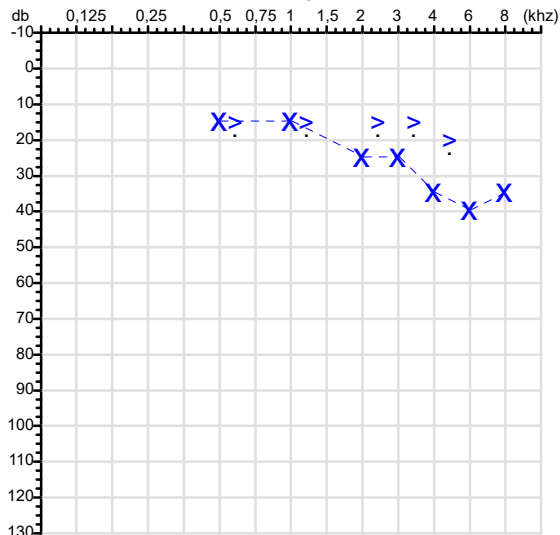
Khz	0,5	1	2	=	3	4	6	=
OD db	15	15	20	17	25	25	35	28

Laudo Clínico OD

Alteração auditiva

Classificações: tipo de perda auditiva (Silman e Silverman - 1997), grau de perda auditiva média 500khz, 1000khz e 2000khz (Lloyd e Kaplan - 1978) e configuração audiométrica (Silman e Silverman - 1997 - adaptada de Carhart, 1945 e Lloyd e Kaplan, 1978)

Orelha Esquerda



Khz	0,25	0,5	1	2	3	4	6	8
OE db	NDG	15	15	25	25	35	40	35

Khz	0,25	0,5	1	2	3	4	6
OE db	NDG	15	15	15	15	20	NDG

Khz	0,5	1	2	=	3	4	6	=
OE db	15	15	25	18	25	35	40	33

Laudo Clínico OE

Alteração auditiva mista

Classificações: tipo de perda auditiva (Silman e Silverman - 1997), grau de perda auditiva média 500khz, 1000khz e 2000khz (Lloyd e Kaplan - 1978) e configuração audiométrica (Silman e Silverman - 1997 - adaptada de Carhart, 1945 e Lloyd e Kaplan, 1978)

Dra. Carolina Vieira Ormonde
Médica
CRM-MT 13330
NIS : 19030722315

Assinatura eletrônica :472F3D06B2D0FDFA583ACFCB15372FD0

Para validar a assinatura : <https://sistema.hismet.com.br/validacao.php>
Silvano Pinto de Sousa

** Assinado por biometria **

Modelo do Audiometro :AS-60 - AUDITEC

Última Aferição :12/08/2025

Protocolo:251222154609

Data:22/12/2025

Paciente:SILVANO PINTO DE SOUSA

Nasc.:06/11/1974 RG :-

CPF:56204108204

Exame :ELETROCARDIOGRAMA ECG

Resultado

FC = 90BPM (VARIA DE DE 50 A 100BPM, DE ACORDO COM AS ÚLTIMAS DIRETRIZES DE ECG DA SBC).

P-R = 0,12_S (NORMAL = 0,10 A 0,20S), P SINUSAL (ONDA P SINUSAL SE POSITIVA E, D1, D2, D3, AVF).

QRS = 0,08S (NORMAL = 0,07 A 0,11S) OBS: Q PATOLÓGICA SE AMPLITUDE FOR PELO MENOS 25% DA ONDA R.

QTC = 0,43S (NORMAL = 0,34 A 0,45S P/ HOMENS A 0,47S P/ MULHERES).

RITMO SINUSAL.

SÂQRS = -10° (NORMAL = 0 A 90°, ALGUNS AUTORES CONSIDERAM NORMAL = -30 A +110°).

Impressão diagnóstica

RITMO SINUSAL

ZONA ELETRICAMENTE INATIVA INFERIOR

SUGIRO AVALIAÇÃO CARDIOLÓGICA

DRA. JAMILA LEITE XAVIER

Cardiologista CRM MT 6422 RQE 4016 MT

Dr. Jamila L. Xavier

v1.0 Chave:<http://sistema.imaggi.com.br/validar.php?chave=712938402600921405768867923335>

CRM-MT 6422

AV. GENERAL MELLO, 227 - POÇAO - CEP 78015-300 - CUIABÁ - MT

FONE: (65) 3055-2051 - IMAGGI@IMAGGI.COM.BR



Protocolo:25122215484737

Data:22/12/2025

Paciente:SILVANO PINTO DE SOUSA

Nasc.:06/11/1974 RG :-

CPF:56204108204

Exame :ELETROENCEFALOGRAMA CLINICO

Resultado

A ATIVIDADE ELÉTRICA CEREBRAL DE REPOUSO MOSTROU-SE SIMÉTRICA ENTRE ÁREAS HOMÓLOGAS, ORGANIZADA, CONSTITUÍDA POR UM RITMO ALFA DOMINANTE, 09-10HZ DE MÉDIA AMPLITUDE, COM PREDOMÍNIO NAS REGIÕES POSTERIO. AUSÊNCIA DE ATIVIDADE EPILEPTIFORME. DURANTE TODO O DECORRER DO EXAME, MESMO COM A ATIVAÇÃO PELA HIPERPNÉIA, NÃO FORAM REGISTRADOS GRAFOELEMENTOS PATOLÓGICOS. ELETROENCEFALOGRAMA DIGITAL, REALIZADO DURANTE VIGÍLIA, EM CONDIÇÕES TÉCNICAS SATISFATÓRIAS.

Impressão diagnóstica

DENTRO DOS PARÂMETROS NORMAIS.

DR. CESAR ANDROLAGE
Neurologista CRM 7432 MT RQE 4011 MT
CRM: MT 7432

v1.0 Chave:<http://sistema.imaggi.com.br/validar.php?chave=797985780316187800266821815521>



Cod.: 564479	Paciente: Silvano Pinto de Sousa	Sexo: Masculino	Idade: 51 (A)
Atendido em: 22/12/2025	Profissional Solicitante: Dr.(a) Rafael Correa da Costa	Cadastro de Pessoas Físicas: CPF: 56204108204	Convênio: Hismet

HEMOGRAMA

Método: Automação XNL550 Material: PLASMA EDTA Coletado em: 22/12/2025 Liberado em: 22/12/2025 18:35

Eritrograma

Valores de Referência

Hemácias em milhões/ mm ³:	4,80	4,30 a 5,70/mm ³
Hemoglobina em g/dL.....:	14,7	13,5 a 17,5g/dL
Hematócrito em %.....:	44,8	39,0 a 50,0%
Vol. Glob. Média em fl.....:	93,3	80,0 a 95,0fl
Hem. Glob. Média em pg.....:	30,6	26,0 a 34,0pg
C.H. Glob. Média em g/dL.....:	32,8	31,0 a 36,0g/dL
RDW.....:	11,6	11,0 a 15,0%

Leucograma

Leucócitos.....:	9.620/mm³	3.500 a 10.000/mm ³
Neutrófilos.....:	59,5%	5.724/mm³ 50 a 70 2000 a 7000
Blastos.....:	0,0%	0/mm³ 0 0
Promielocitos.....:	0,0%	0/mm³ 0 0
Mielocitos.....:	0,0%	0/mm³ 0 0
Metamielocitos.....:	0,0%	0/mm³ 0 0
Bastões.....:	0,0%	0/mm³ 0 a 6 0 a 600
Segmentados.....:	59,5%	5.724/mm³ 50 a 70 2000 a 7000
Eosinófilos.....:	1,8%	173/mm³ 2 a 4 80 a 600
Basófilos.....:	0,7%	67/mm³ 0 a 2 0 a 200
Linfócitos típicos....:	31,7%	3.050/mm³ 25 a 35 1000 a 3500
Linfócitos atípicos...:	0,0%	0/mm³ 0 0
Monócitos.....:	6,3%	606/mm³ 2 a 10 400 a 1000

Plaquetas

Plaquetas.....:	240.000/mm³	150.000 a 450.000/mm ³
VPM.....:	10,5/fl	6,7 a 10,0fl
Plaquetócrito.....:	0,250%	0,10 a 0,50%
PDW.....:	11,4	15,0 a 17,9%



Suzane Naiara dos Santos Duarte
Biomédica
CRBM - 25964



Nome: SILVANO PINTO DE SOUSA

Data Nasc.: 06/11/1974

Médico: HISMET

CRM: 175069-MT

Data: 22/12/2025

Protocolo: 1022032

Exame: RX COLUNA LOMBO-SACRA - 3 INCIDENCIAS

Senha: 245103

RAIO-X COLUNA LOMBO-SACRA

Exame radiográfico evidenciou:

Textura óssea normal.

Incipientes alterações degenerativas.

Espaços discais conservados.

rbe

Dr. Raul Bernardo Paniagua Eljach
CRM-MT 8230 RQE N° 4157
Título de Especialista em Radiologia
e Diagnóstico por Imagem.

Para sua maior comodidade, acesse seu exame pelo site www.ceico.com.br com o **Protocolo** e **Senha** disponíveis no cabeçalho do laudo.

Responsável Técnico: Dr. Raul Bernardo P. Eljach CRM 8230-MT
Inscrição Pessoa Jurídica CRM 437-MT

1/1