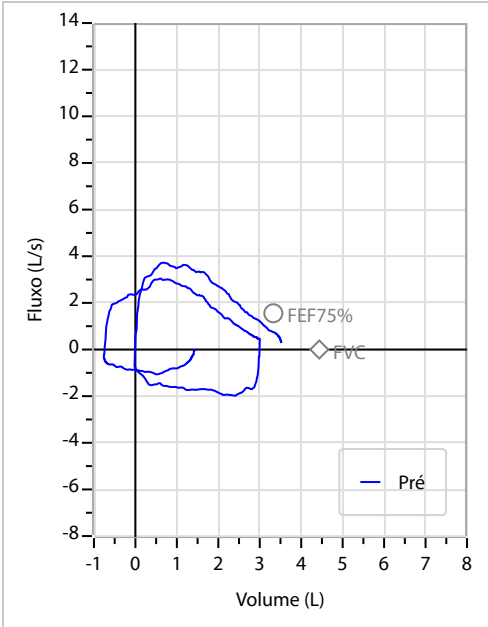
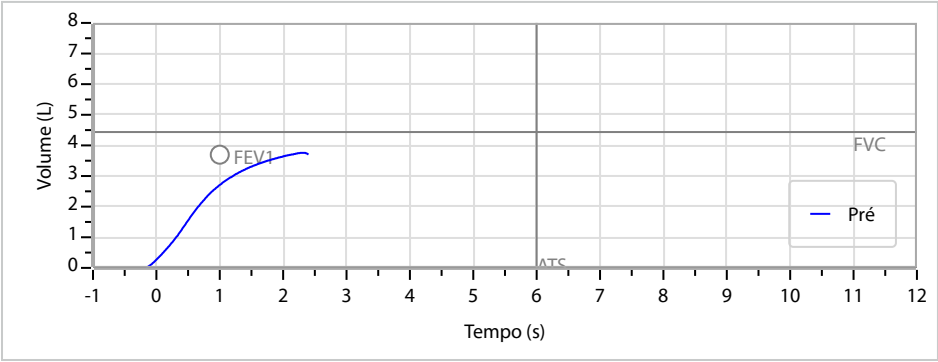


Nome	DONALD SOUVERAIN		ID1	787414	Sexo	Masculino	Idade	34,1	Peso (kg)	70,00	Altura (cm)	170,0
Agrupamento	--	D.O.B.	28/11/1991	--	BMI (kg/m2)	24,2	Fumante	Sim	Anos de Tabag...	15	Cig/Dia	3
Técnico	--	Médico	--	--	Classe 2	--	Etnia	--	Outros/Não Especificado			

CAPACIDADE VITAL FORÇADA	Imprimir Resultado dos testes	Definir previsão	Posição do Teste
	10:12	GLI	SENTADO

		Meas.	Pred	% Pred	z score	
FVC	L	3,77	4,44	85	<div><div></div><div></div><div></div><div></div></div>	
FEV1	L	2,70	3,70	73	<div><div></div><div></div><div></div><div></div></div>	
FEV1/FVC%	%	71,5	83,4	86	<div><div></div><div></div><div></div><div></div></div>	
FEV1/Vcmax%	%	71,5	83,4	86	<div><div></div><div></div><div></div><div></div></div>	



Interpretação
O indivíduo tem uma relação FEV1/FVC% de 71,5% que está abaixo dos limites normais enquanto um valor FVC de 3,77 L está normal. A presença de uma POSSIVEL RESTRICAO

Assinatura: _____



IMAGGI CLINICA DE RADIOLOGIA POR IMAGEM

Avenida General Melo, Nº227
Dom Aquino - Cuiabá - MT (65) 3055-5926

XNVM



FOLHA DE LEITURA RADIOLÓGICA — CLASSIFICAÇÃO INTERNACIONAL DE RADIOGRAFIAS DE PNEUMOCONIOSE - OIT

Nome: DONALD SOUVERAIN

RG: G2613820-SSP MT

Sexo: MASCULINO

Data Nasc.: 28/11/1991

CPF: 70267127219

Controle: NÃO INFORMADO

Data

05/01/2026

Empresa: IMAGGI CLINICA DE RADIOLOGIA E DIAG POR

Indicação: -

Função: -

Raio-X digital: ☒ Sim ☐ Não

Leitura em negatoscópio: ☐ Sim ☒ Não

1A - Qualidade técnica: ☒ 1 ☐ 2 ☐ 3 ☐ 4
Comentário: null

1B - Radiografia normal: ☒ Sim (finalizar a leitura) ☐ Não
(passe para a seção 2)

2A - Alguma anormalidade de parênquima consistente de com pneumoconiose? ☐ Sim (complete 2B e 2C)
☐ Não (passe para a seção 3)

2B - Pequenas opacidades

A) Formas e tamanhos		b) Zonas		C) Profusão	
Primárias	Secundárias	D	E	0/-	0/0
<input type="checkbox"/>	<input type="checkbox"/>	<input type="checkbox"/>	<input type="checkbox"/>	<input type="checkbox"/>	<input type="checkbox"/>
<input type="checkbox"/>	<input type="checkbox"/>	<input type="checkbox"/>	<input type="checkbox"/>	<input type="checkbox"/>	<input type="checkbox"/>
<input type="checkbox"/>	<input type="checkbox"/>	<input type="checkbox"/>	<input type="checkbox"/>	<input type="checkbox"/>	<input type="checkbox"/>
<input type="checkbox"/>	<input type="checkbox"/>	<input type="checkbox"/>	<input type="checkbox"/>	<input type="checkbox"/>	<input type="checkbox"/>

2C - Grandes opacidades

0 ☐ A ☐ B ☐ C ☐

3A - Alguma anormalidade pleural consistente com pneumoconiose? ☐ Sim (complete 3B, 3C e 3D)
☐ Não (passe para a seção 4)

3B - Placas ☐ Sim ☐ Não

Local	Calcificação	Extensão da parede (combinado perfil e frontal)	Largura (opcional) (mínimo de 3mm para
Parede em perfil	0 <input type="checkbox"/> D <input type="checkbox"/> E <input type="checkbox"/>	0 <input type="checkbox"/> D <input type="checkbox"/> E <input type="checkbox"/>	0 <input type="checkbox"/> D <input type="checkbox"/> E <input type="checkbox"/>
Frontal	0 <input type="checkbox"/> D <input type="checkbox"/> E <input type="checkbox"/>	0 <input type="checkbox"/> D <input type="checkbox"/> E <input type="checkbox"/>	0 <input type="checkbox"/> D <input type="checkbox"/> E <input type="checkbox"/>
Diafragma	0 <input type="checkbox"/> D <input type="checkbox"/> E <input type="checkbox"/>	0 <input type="checkbox"/> D <input type="checkbox"/> E <input type="checkbox"/>	0 <input type="checkbox"/> D <input type="checkbox"/> E <input type="checkbox"/>
Outros locais	0 <input type="checkbox"/> D <input type="checkbox"/> E <input type="checkbox"/>	0 <input type="checkbox"/> D <input type="checkbox"/> E <input type="checkbox"/>	0 <input type="checkbox"/> D <input type="checkbox"/> E <input type="checkbox"/>

3C - Obliteração do seio 0 ☐ D ☐ E ☐

3D - Espessamento pleural ☐ Sim ☐ Não

Local	Calcificação	Extensão da parede (combinado perfil e frontal)	Largura (opcional) (mínimo de 3mm para
Parede em perfil	0 <input type="checkbox"/> D <input type="checkbox"/> E <input type="checkbox"/>	0 <input type="checkbox"/> D <input type="checkbox"/> E <input type="checkbox"/>	0 <input type="checkbox"/> D <input type="checkbox"/> E <input type="checkbox"/>
Frontal	0 <input type="checkbox"/> D <input type="checkbox"/> E <input type="checkbox"/>	0 <input type="checkbox"/> D <input type="checkbox"/> E <input type="checkbox"/>	0 <input type="checkbox"/> D <input type="checkbox"/> E <input type="checkbox"/>

4A - Outras anormalidades? ☐ Sim (complete 4B) ☐ Não (finalizar leitura)

4B - Símbolos: (*) od: Necessário um comentário.

aa	at	ax	bu	ca	cg	cn	co	cp	cv	di	ef	em	es	fr	hi	ho	id	ih	kl	me	pa	pb	pi	px	ra	rp	tb	od
----	----	----	----	----	----	----	----	----	----	----	----	----	----	----	----	----	----	----	----	----	----	----	----	----	----	----	----	----

Descrição do item 4B: aa = Aorta aterosclerótica | at = Espessamento pleural apical significativo | ax = Coalescência de pequenas opacidades | bu = Bolhas | ca = Câncer | cg = Nódulos não pneumoconióticos calcificados | cn = Calcificação de pequenas opacidades pneumoconióticas | co = Anormalidade de forma e tamanho do coração | cp = Cor pulmonale | cv = Cavidade | di = Distorção significativa de estrutura intratorácica | ef = Derrame pleural | em = Enfisema | es = Calcificações em casca de ovo | fr = Fratura(s) de costela(s) recente(s) ou consolidada(s) | hi = Aumento de gânglios hilares e/ou mediastinais | ho = Faveolamento | id = Borda diafragmática mal definida | ih = Borda cardíaca mal definida | kl = Linhas septais (kerley) | me = Mesotelioma | od = Outras doenças | pa = Atelectasia laminar | pb — Banda(s) parenquimatosa(s) | pi = Espessamento pleural de cisura(s) interlobar(es) | px = Pneumotórax | ra = Atelectasia redonda | rp — Pneumoconiose reumatóide | tb = Tuberculose

4C - Comentários:

Belo Horizonte, segunda-feira, 5 de janeiro
de 2026
12:33:51

Dr. Carlos Eduardo Passos
CRM 87895 RQE 52700

Protocolo:26010511034947

Data:05/01/2026

Paciente:DONALD SOUVERAIN

Nasc.:28/11/1991 RG :G2613820-SSP MT

CPF:70267127219

Exame :RX TORAX PA / PERFIL

Resultado

OSSOS COM MORFOLOGIA E TEXTURA NORMAIS.

MEDIASTINO CENTRADO E SEM MASSAS VISÍVEIS NA SUA TOPOGRAFIA.

HILOS E TRAMA VASCULAR PULMONAR DE ASPECTO HABITUAL.

CAMPOS PLEUROPULMONARES COM TRANSPARÊNCIA SATISFATÓRIA.

CÚPULAS DIAFRAGMÁTICAS DE CONTORNOS NÍTIDOS E SEIOS COSTOFRÊNICOS LIVRES.

ÁREA CARDÍACA NOS LIMITES DA NORMALIDADE.



Dr. Leandro M. Colmanetti

Médico Radiologista CRM 5995 MT RQE 4585 MT

v1.0 Chave:<http://sistema.imaggi.com.br/validar.php?chave=483750210907123490537248519293>

