



ATESTADO DE ACUIDADE VISUAL

CNPJ : 10395411000187 Fantasia : CLARIMAR MATERIAIS DE CONSTRUCAO
Razão Social : CLARIMAR MATERIAIS PARA CONSTRUCAO LTDA
Endereço : RUA 76 N.º 02 Complemento : QUADRA02 CPA III SETOR I
Cidade / UF : CUIABÁ / MT CEP : 78058000

Funcionário

Nome : Pedro Lopes Goncalves Setor: OPERACIONAL
CPF : 82506787100 Cargo: MOTORISTA
RG : / Nascimento: 28/06/1973

Ficha de Acuidade Visual

Longe

Método de avaliação : Escala Optométrica de Snellen

SEM CORREÇÃO

OD: 20/15

OE: 20/10

COM CORREÇÃO

OD: /

OE: /

Perto

Método de avaliação : Tabela de Jaeger

CORREÇÃO : NÃO

RESULTADO OLHO DIREITO : J1

RESULTADO OLHO ESQUERDO : J1

Teste Cromático

Visão Cromatica: NORMAL

Usa lente/óculos: Não

Resultado: NORMAL

Cuiabá 14 de janeiro de 2026

Dr. João Batista de Almeida
Médico
CRM-MT 15709

Dr. João Batista de Almeida Junior
CRM-MT 15709
NIS 269.85078.64-6

Autenticação Assintatura :C8A05742B678078D65425A585F19B8D4
Para validar a assinatura : <https://sistema.hismet.com.br/validacao.php>

Exame n.º :790291

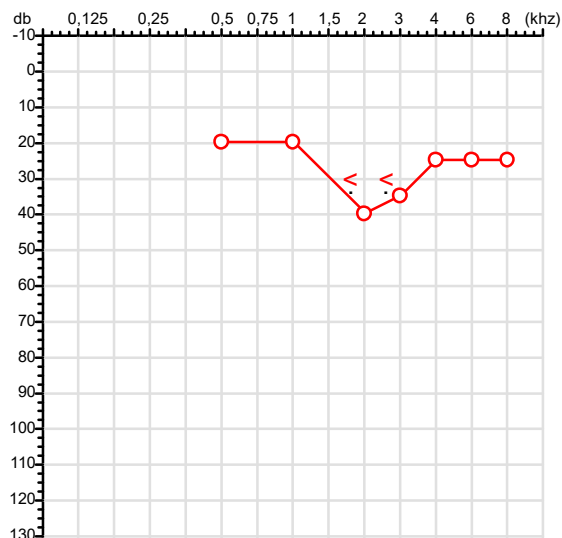
CPF :825.067.871-00
CNPJ :10.395.411/0001-87
Nascimento :28/06/1973
Motivo :Demissional
Repouso :14h
Data do Exame : 14/01/2026

Paciente :PEDRO LOPES GONCALVES
Razão :CLARIMAR MATERIAIS PARA CONSTRUCAO LTDA
Idade : 52 anos
Setor :OPERACIONAL
Função :MOTORISTA

RG :/

Audiometria

Orelha Direita



Aérea

| KhZ | 0,25 | 0,5 | 1 | 2 | 3 | 4 | 6 | 8 |
|-------|------|-----|----|----|----|----|----|----|
| OD db | NDG | 20 | 20 | 40 | 35 | 25 | 25 | 25 |

Óssea

| KhZ | 0,25 | 0,5 | 1 | 2 | 3 | 4 | 6 |
|-------|------|-----|-----|----|----|-----|-----|
| OD db | NDG | NDG | NDG | 30 | 30 | NDG | NDG |

Médias Tritonais

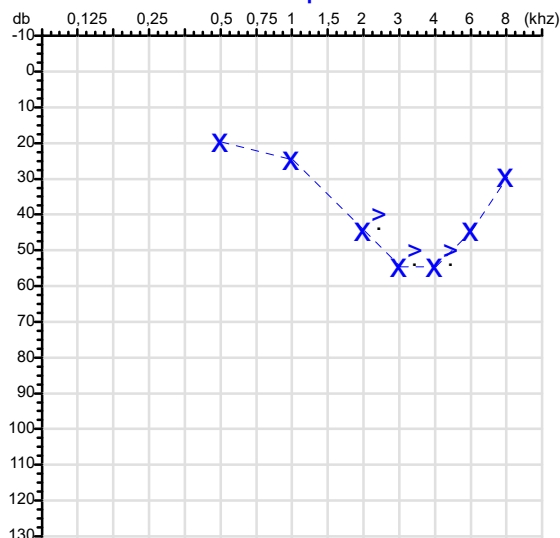
| KhZ | 0,5 | 1 | 2 | = | 3 | 4 | 6 | = |
|-------|-----|----|----|----|----|----|----|----|
| OD db | 20 | 20 | 40 | 27 | 35 | 25 | 25 | 28 |

Laudo Clínico OD

Perda auditiva neurossensorial de grau leve com configuração em entalhe

Classificações: tipo de perda auditiva (Silman e Silverman - 1997), grau de perda auditiva média 500khz, 1000khz e 2000khz (Lloyd e Kaplan - 1978) e configuração audiométrica (Silman e Silverman - 1997 - adaptada de Carhart, 1945 e Lloyd e Kaplan, 1978)

Orelha Esquerda



| KhZ | 0,25 | 0,5 | 1 | 2 | 3 | 4 | 6 | 8 |
|-------|------|-----|----|----|----|----|----|----|
| OE db | NDG | 20 | 25 | 45 | 55 | 55 | 45 | 30 |

| KhZ | 0,25 | 0,5 | 1 | 2 | 3 | 4 | 6 |
|-------|------|-----|-----|----|----|----|-----|
| OE db | NDG | NDG | NDG | 40 | 50 | 50 | NDG |

| KhZ | 0,5 | 1 | 2 | = | 3 | 4 | 6 | = |
|-------|-----|----|----|----|----|----|----|----|
| OE db | 20 | 25 | 45 | 30 | 55 | 55 | 45 | 52 |

Laudo Clínico OE

Perda auditiva neurossensorial de grau leve com configuração em U

Classificações: tipo de perda auditiva (Silman e Silverman - 1997), grau de perda auditiva média 500khz, 1000khz e 2000khz (Lloyd e Kaplan - 1978) e configuração audiométrica (Silman e Silverman - 1997 - adaptada de Carhart, 1945 e Lloyd e Kaplan, 1978)

Emanuel Sempio
Fonoaudiólogo
Audiologia Clínica e Ocupacional
CRFa 5-5297-8

Emanuel Sempio
Fonoaudiólogo
CRFa 5 - 5297 - 8

Assinatura eletrônica :01A6D54C4F474D05F318F1ABDA56B27F
Para validar a assinatura : <https://sistema.hismet.com.br/validacao.php>

Pedro Lopes Goncalves

** Assinado por biometria **

Modelo do Audiometro :AVS500 - VIBRASOM
Última Aferição :12/08/2025

Protocolo:2601140838449

Data:14/01/2026

Paciente:PEDRO LOPES GONCALVES

Nasc.:28/06/1973 RG :-

CPF:82506787100

Exame :RX COLUNA LOMBO SACRA AP / PERFIL

Resultado

CORPOS VERTEBRAIS VISUALIZADOS COM MORFOLOGIA E TEXTURA HABITUAIS.

APÓFISES ESPINHOSAS, TRANSVERSAS E PEDÍCULOS SEM ANORMALIDADES.

ESPAÇOS DISCAIS DENTRO DOS LIMITES DA NORMALIDADE.

AUSÊNCIA DE ASSIMETRIAS EVIDENTES OU ESCOLIOSE DA COLUNA.

OSTEOFITOS MARGINAIS INCIPIENTES EM CORPOS VERTEBRAIS.

LINHA DE PESO PROJETADO ANTERIOR A BASE DO SACRO.

PRESENÇA DE SEIS VÉRTEBRAS COM CARACTERÍSTICAS LOMBARES (LOMBARIZAÇÃO DE S1?). NO PRESENTE ESTUDO A ÚLTIMA VÉRTEBRA COM CARACTERÍSTICAS LOMBARES FOI DENOMINADA VÉRTEBRA DE TRANSIÇÃO (VT).

MEGAPOFISE TRANSVERSA BILATERAL DE VT ARTICULADA COM O SACRO.



Dr. Leandro M. Colmanetti

Médico Radiologista CRM 5995 MT RQE 4585 MT

v1.0 Chave:<http://sistema.imaggi.com.br/validar.php?chave=993337383166673344237372229289>

