

Cod.: 568473	Paciente: Augusto Goncalves da Silva	Sexo: Masculino	Idade: 54 (A)
Atendido em: 26/01/2026	Profissional Solicitante: Dr.(a) Rafael Correa da Costa	Cadastro de Pessoas Físicas: CPF: 00142452130	Convênio: Hismet

HEMOGRAMA

Método: Automação XNL550 Material: PLASMA EDTA Coletado em: 26/01/2026 Liberado em: 27/01/2026 12:27

Eritrograma

Valores de Referência

Hemácias em milhões/ mm ³:	5,39	4,30 a 5,70/mm ³
Hemoglobina em g/dL.....:	16,1	13,5 a 17,5g/dL
Hematócrito em %.....:	47,3	39,0 a 50,0%
Vol. Glob. Média em fl.....:	87,8	80,0 a 95,0fl
Hem. Glob. Média em pg.....:	29,9	26,0 a 34,0pg
C.H. Glob. Média em g/dL.....:	34,0	31,0 a 36,0g/dL
RDW.....:	12,8	11,0 a 15,0%

Leucograma

Leucócitos.....:	6.070/mm³	3.500 a 10.000/mm ³
Neutrófilos.....:	56,1%	3.405/mm³ 50 a 70 2000 a 7000
Blastos.....:	0,0%	0/mm³ 0 0
Promielocitos.....:	0,0%	0/mm³ 0 0
Mielocitos.....:	0,0%	0/mm³ 0 0
Metamielocitos.....:	0,0%	0/mm³ 0 0
Bastões.....:	0,0%	0/mm³ 0 a 6 0 a 600
Segmentados.....:	56,1%	3.405/mm³ 50 a 70 2000 a 7000
Eosinófilos.....:	1,6%	97/mm³ 2 a 4 80 a 600
Basófilos.....:	1,3%	79/mm³ 0 a 2 0 a 200
Linfócitos típicos.....:	32,9%	1.997/mm³ 25 a 35 1000 a 3500
Linfócitos atípicos.....:	0,0%	0/mm³ 0 0
Monócitos.....:	8,1%	492/mm³ 2 a 10 400 a 1000

Plaquetas

Plaquetas.....:	324.000/mm³	150.000 a 450.000/mm ³
VPM.....:	9,3/fl	6,7 a 10,0fl
Plaquetócrito.....:	0,300%	0,10 a 0,50%
PDW.....:	10,3	15,0 a 17,9%



Assinado Digitalmente



Dra. Julia Cristina da Silva
Biomédica
CRBM - 24963

A interpretação de qualquer teste com finalidade diagnóstica ou prognóstica depende de avaliação conjunta dos dados clínicos e da história médica do paciente.

Responsável Técnico: Bruno Bini Napoleão - CRBM 2121

Endereço: Av. General Vale,350, Bandeirantes.
Telefone:65-99295 3662



ATESTADO DE ACUIDADE VISUAL

CNPJ : 58865114001156 Fantasia : CBL COMERCIO E RECICLAGEM DE BORRACHAS LTDA
Razão Social : CBL COMERCIO E RECICLAGEM DE BORRACHAS LTDA
Endereço : RUA DOS VIANAS N.º 1440 Complemento :
Cidade / UF : SÃO BERNARDO DO CAMPO / SP CEP : 09760510

Funcionário

Nome : Augusto Goncalves da Silva Setor: GERAL
CPF : 00142452130 Cargo: AJUDANTE GERAL
RG : 06773320 / SSP MT Nascimento: 28/08/1971

Ficha de Acuidade Visual

Longe

Método de avaliação : Escala Optométrica de Snellen

SEM CORREÇÃO

OD: 20/10

OE: 20/10

COM CORREÇÃO

OD: /

OE: /

Perto

Método de avaliação : Tabela de Jaeger

CORREÇÃO : NÃO

RESULTADO OLHO DIREITO : J3

RESULTADO OLHO ESQUERDO : J3

Teste Cromático

Visão Cromatica: NORMAL

Usa lente/óculos: Não

Resultado: NORMAL

Cuiabá 26 de janeiro de 2026

Dra. Gabryella Nicololy C. Serra
Médica
CRM-MT 17341

Dra. Gabryella Nicololy Carvalho Serra
CRM-MT 17341
NIS

Autenticação Assintatura :C293740A6AF2B40F6046C9A7CFFD8167
Para validar a assinatura : <https://sistema.hismet.com.br/validacao.php>

Protocolo:26012612085246

Data:26/01/2026

Paciente:Augusto Goncalves da Silva

Nasc.:28/08/1971 RG:06773320-SSP MT

CPF:00142452130

Exame:ELETROCARDIOGRAMA ECG

Resultado

FC = 94BPM (VARIA DE DE 50 A 100BPM, DE ACORDO COM AS ÚLTIMAS DIRETRIZES DE ECG DA SBC).

P-R = 0,12S (NORMAL = 0,10 A 0,20S), P SINUSAL (ONDA P SINUSAL SE POSITIVA E, D1, D2, D3, AVF).

QRS = 0,08S (NORMAL = 0,07 A 0,11S) OBS: Q PATOLÓGICA SE AMPLITUDE FOR PELO MENOS 25% DA ONDA R.

QTC = 0,44S (NORMAL = 0,34 A 0,45S P/ HOMENS A 0,47S P/ MULHERES).

RITMO SINUSAL.

SÂQRS = +120° (NORMAL = 0 A 90°, ALGUNS AUTORES CONSIDERAM NORMAL = -30 A +110°).

Impressão diagnóstica

RITMO SINUSAL

EIXO PARA A DIREITA

DRA. JAMILA LEITE XAVIER

Cardiologista CRM MT 6422 RQE 4016 MT

Dr.ª Jamila L. Xavier

38205376977068936253790

CRM-MT 6422

v1.0 Chave:<http://sistema.imaggi.com.br/validar.php?chave=131928738205376977068936253790>

AV. GENERAL MELLO, 227 - POÇÃO - CEP 78015-300 - CUIABÁ - MT

FONE: (65) 3055-2051 - IMAGGI@IMAGGI.COM.BR



Protocolo:26012612192446

Data:26/01/2026

Paciente:Augusto Goncalves da Silva

Nasc.:28/08/1971 RG :06773320-SSP MT

CPF:00142452130

Exame :ELETROENCEFALOGRAMA CLINICO

Resultado

A ATIVIDADE ELÉTRICA CEREBRAL DE REPOUSO MOSTROU-SE SIMÉTRICA ENTRE ÁREAS HOMÓLOGAS, ORGANIZADA, CONSTITUÍDA POR UM RITMO ALFA DOMINANTE, 09-10HZ DE MÉDIA AMPLITUDE, COM PREDOMÍNIO NAS REGIÕES POSTERIO.
AUSÊNCIA DE ATIVIDADE EPILEPTIFORME.
DURANTE TODO O DECORRER DO EXAME, MESMO COM A ATIVAÇÃO PELA HIPERPNÉIA, NÃO FORAM REGISTRADOS GRAFOELEMENTOS PATOLÓGICOS.
ELETROENCEFALOGRAMA DIGITAL, REALIZADO DURANTE VIGÍLIA, EM CONDIÇÕES TÉCNICAS SATISFATÓRIAS.

Impressão diagnóstica

DENTRO DOS PARÂMETROS NORMAIS.

DR. CESAR ANDROLAGE
Neurologista CRM 7432 MT RQE 4011 MT
CRM-MT 7432

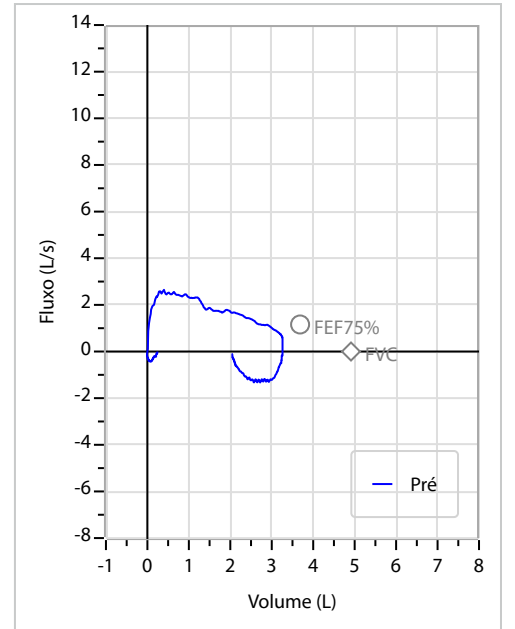
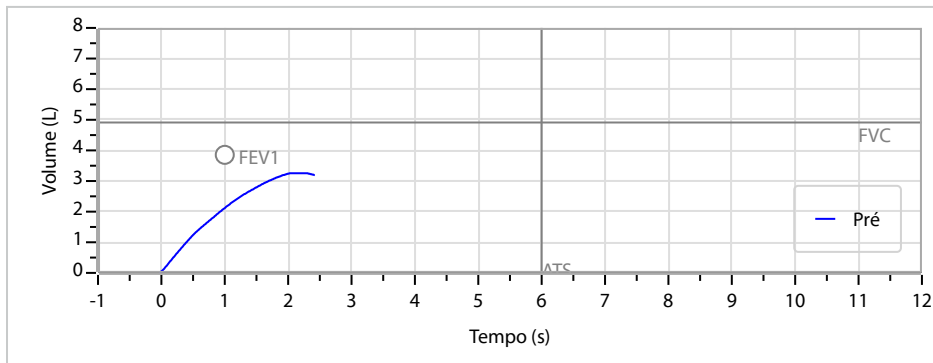
v1.0 Chave:<http://sistema.imaggi.com.br/validar.php?chave=857035630454822292172534722115>



Nome	Augusto Goncalves da Silva		ID1	795020	Sexo	Masculino	Idade	54,4	Peso (kg)	126,00	Altura (cm)	185,0	
Agrupamento	--	D.O.B.	28/08/1971	ID2	--	BMI (kg/m2)	36,8	Fumante	Não	Anos de Tabag...	--	Cig/Dia	--
Técnico	--	Médico	--	--	Classe 2	--	--	Etnia	Outros/Não Especificado				

CAPACIDADE VITAL FORÇADA	Imprimir Resultado dos testes	Definir previsão	Posição do Teste
	11:21	GLI	SENTADO

	Meas.	Pred	% Pred	z score	
FVC	L	3,28	4,91	67	
FEV1	L	2,12	3,85	55	
FEV1/FVC%	%	64,5	78,7	82	
FEV1/Vcmax%	%	64,5	78,7	82	



Interpretação

O indivíduo tem uma relação FEV1/FVC% de 64,5% e um valor FVC de 3,28 L que estão abaixo do LLN. Os resultados do teste indicam uma POSSÍVEL RESTRIÇÃO

Assinatura: _____

Cod.: 568473	Paciente: Augusto Goncalves da Silva	Sexo: Masculino	Idade: 54 (A)
Atendido em: 26/01/2026	Profissional Solicitante: Dr.(a) Rafael Correa da Costa	Cadastro de Pessoas Físicas: CPF: 00142452130	Convênio: Hismet

GLICOSE EM JEJUM

90 mg/dL

Método: Enzimático Colorimétrico Material: Soro Coletado em: 26/01/2026 Liberado em: 26/01/2026 15:36

Valores de Referência:

70 a 99 mg/dL



Assinado Digitalmente

Dra. Julia Cristina da Silva
Biomédica
CRBM - 24963

A interpretação de qualquer teste com finalidade diagnóstica ou prognóstica depende de avaliação conjunta dos dados clínicos e da história médica do paciente.

Responsável Técnico: Bruno Bini Napoleão - CRBM 2121

Endereço: Av. General Vale,350, Bandeirantes.
Telefone:65-99295 3662

**IMAGGI CLINICA DE RADIOLOGIA POR IMAGEM**Avenida General Melo, Nº227
Dom Aquino - Cuiabá - MT (65) 3055-5926

U10Z

**FOLHA DE LEITURA RADIOLOGICA — CLASSIFICAÇÃO INTERNACIONAL DE RADIOGRAFIAS DE PNEUMOCONIOSE - OIT**

Nome: AUGUSTO GONCALVES DA SILVA

RG: 06773320-SSP MT

Sexo: MASCULINO

Data Nasc.: 28/08/1971

CPF: 00142452130

Controle: NÃO INFORMADO

Data

26/01/2026

Empresa: IMAGGI CLINICA DE RADIOLOGIA E DIAG POR

Indicação: -

Função: -

Raio-X digital: Sim NãoLeitura em negatoscópio: Sim Não1A - Qualidade técnica: 1 2 3 4
Comentário: null1B - Radiografia normal: Sim (finalizar a leitura) Não
(passe para a seção 2)2A - Alguma anormalidade de parênquima consistente de com pneumoconiose? Sim (complete 2B e 2C)
 Não (passe para a seção 3)**2B - Pequenas opacidades****2C - Grandes opacidades**

A) Formas e tamanhos		b) Zonas		C) Profusão		
Primárias	Secundárias	D	E	0/- []	0/0 []	0/1 []
p []	s []	p []	s []	1/0 []	1/1 []	1/2 []
q []	t []	q []	t []	2/1 []	2/2 []	2/3 []
r []	u []	r []	u []	3/2 []	3/3 []	3/+ []

0 A [] B [] C []3A - Alguma anormalidade pleural consistente com pneumoconiose? Sim (complete 3B, 3C e 3D)
 Não (passe para a seção 4)3B - Placas Sim Não

Local	Calcificação	Extensão da parede (combinado perfil e frontal)	Largura (opcional) (mínimo de 3mm para
Parede em perfil	0 [] D [] E []	0 [] D [] 1 [] 2 [] 3 []	D [] A [] B [] C []
Frontal	0 [] D [] E []	0 [] E [] 1 [] 2 [] 3 []	E [] A [] B [] C []
Diafragma	0 [] D [] E []	Até 1/4 da parede lateral = 1	Até 1/4 da parede lateral = 1
Outros locais	0 [] D [] E []	1/4 à 1/2 da parede lateral = 2	1/4 à 1/2 da parede lateral = 2
		> 1/2 da parede lateral = 3	> 1/2 da parede lateral = 3

3C - Obliteração do seio 0 [] D [] E []

3D - Espessamento pleural Sim Não

Local	Calcificação	Extensão da parede (combinado perfil e frontal)	Largura (opcional) (mínimo de 3mm para
Parede em perfil	0 [] D [] E []	0 [] D [] 1 [] 2 [] 3 []	D [] A [] B [] C []
Frontal	0 [] D [] E []	0 [] E [] 1 [] 2 [] 3 []	E [] A [] B [] C []
		Até 1/4 da parede lateral = 1	3 à 5 mm = a
		1/4 à 1/2 da parede lateral = 2	5 à 10 mm = b
		> 1/2 da parede lateral = 3	> 10 mm = c

4A - Outras anormalidades? Sim (complete 4B) Não (finalizar leitura)4B - Símbolos: (*) od: **Necessário um comentário.**

aa	at	ax	bu	ca	cg	cn	co	cp	cv	di	ef	em	es	fr	hi	ho	id	ih	kl	me	pa	pb	pi	px	ra	rp	tb	od
----	----	----	----	----	----	----	----	----	----	----	----	----	----	----	----	----	----	----	----	----	----	----	----	----	----	----	----	----

Descrição do item 4B: aa = Aorta aterosclerótica | at = Espessamento pleural apical significativo | ax = Coalescência de pequenas opacidades | bu = Bolhas | ca = Câncer | cg = Nódulos não pneumoconióticos calcificados | cn = Calcificação de pequenas opacidades pneumoconióticas | co = Anormalidade de forma e tamanho do coração | cp = Cor pulmonale | cv = Cavidade | di = Distorção significativa de estrutura intratorácica | ef = Derrame pleural | em = Enfisema | es = Calcificações em casca de ovo | fr = Fratura(s) de costela(s) recente(s) ou consolidada(s) | hi = Aumento de gânglios hilares e/ou mediastinais | ho = Faveolamento | id = Borda diafragmática mal definida | ih = Borda cardíaca mal definida | kl = Linhas septais (kerley) | me = Mesotelioma | od = Outras doenças | pa = Atelectasia laminar | pb — Banda(s) parenquimatosa(s) | pi = Espessamento pleural de cisura(s) interlobar(es) | px = Pneumotórax | ra = Atelectasia redonda | rp — Pneumoconiose reumatóide | tb = Tuberculose

4C - Comentários: <p>PRESENÇA DE MÚLTIPLOS OSTEÓFITOS NOS CORPOS VERTEBRAIS DORSAIS.</p>

Belo Horizonte, segunda-feira, 26 de janeiro
de 2026
16:49:52

Dr. Ronaldo Zupo

CRM 13252

Cod.: 568473	Paciente: Augusto Goncalves da Silva	Sexo: Masculino	Idade: 54 (A)
Atendido em: 26/01/2026	Profissional Solicitante: Dr.(a) Rafael Correa da Costa	Cadastro de Pessoas Físicas: CPF: 00142452130	Convênio: Hismet

EAS - SUMÁRIO DE URINA

Microscopia Direta

Material Recebido em: 26/01/2026

EXAME FÍSICO

Valores de Referência

Volume	12 mL
Cor	Amarelo Ouro
Aspecto	Turvo
Densidade	1.025
pH	6,0

Amarelo Citrino
Límpido
1.015 a 1.030
5,5 a 6,5

EXAME QUÍMICO

Proteínas	Ausente
Glicose	Ausente
Corpos Cetônicos	Presente (+)
Hemoglobina	Ausente
Bilirrubina	Negativo
Urobilinogênio	Normal
Nitrito	Negativo

Ausentes
Ausentes
Ausentes
Ausentes
Negativo
Normal
Negativo

SEDIMENTOSCOPIA(X400)

Leucócitos	1 a 2 por campo
Células epiteliais	1 a 2 por campo
Hemácias	1 a 2 por campo
Muco	Ausente
Flora Bacteriana	Aumentada
Cristais	Urato amorfo +++
Cilindros	Ausentes

até 5 p/c
até 10 p/c
até 3 p/c
Ausentes
Ausentes
Ausentes
Ausentes



Assinado Digitalmente

Dra. Julia Cristina da Silva
 Biomédica
 CRBM - 24963

A interpretação de qualquer teste com finalidade diagnóstica ou prognóstica depende de avaliação conjunta dos dados clínicos e da história médica do paciente.

Responsável Técnico: Bruno Bini Napoleão - CRBM 2121

Endereço: Av. General Vale, 350, Bandeirantes.
 Telefone: 65-99295 3662

Protocolo:2601261246219

Data:26/01/2026

Paciente:AUGUSTO GONCALVES DA SILVA

Nasc.:28/08/1971 RG :06773320-SSP MT

CPF:00142452130

Exame :RX COLUNA LOMBO SACRA AP / PERFIL

Resultado

CORPOS VERTEBRAIS VISUALIZADOS COM MORFOLOGIA E TEXTURA HABITUAIS.

APÓFISES ESPINHOSAS, TRANSVERSAS E PEDÍCULOS SEM ANORMALIDADES.

ESPAÇOS DISCAIS DENTRO DOS LIMITES DA NORMALIDADE.

AUSÊNCIA DE ASSIMETRIAS EVIDENTES OU ESCOLIOSE DA COLUNA.

OSTEOFITOS MARGINAIS INCIPIENTES EM CORPOS VERTEBRAIS.

LINHA DE PESO PROJETADO ANTERIOR A BASE DO SACRO.

PRESENÇA DE SEIS VÉRTEBRAS COM CARACTERÍSTICAS LOMBARES (PROCESSO TRANSVERSO DE T12

HIPOPLÁSICO? LOMBARIZAÇÃO DE S1?). NO PRESENTE ESTUDO A ÚLTIMA VÉRTEBRA COM CARACTERÍSTICAS LOMBARES FOI DENOMINADA VÉRTEBRA DE TRANSIÇÃO (VT).

MEGAPOFISE TRANSVERSA à ESQUERDA DE VT ARTICULADA COM O SACRO.



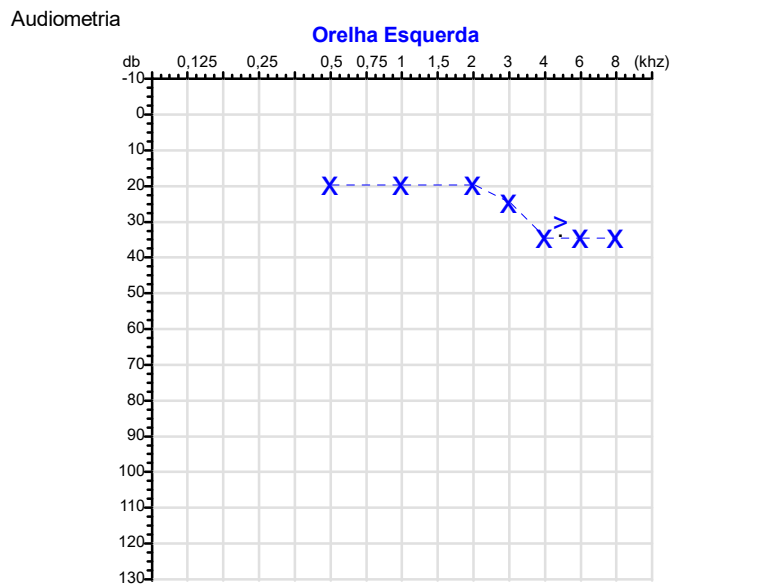
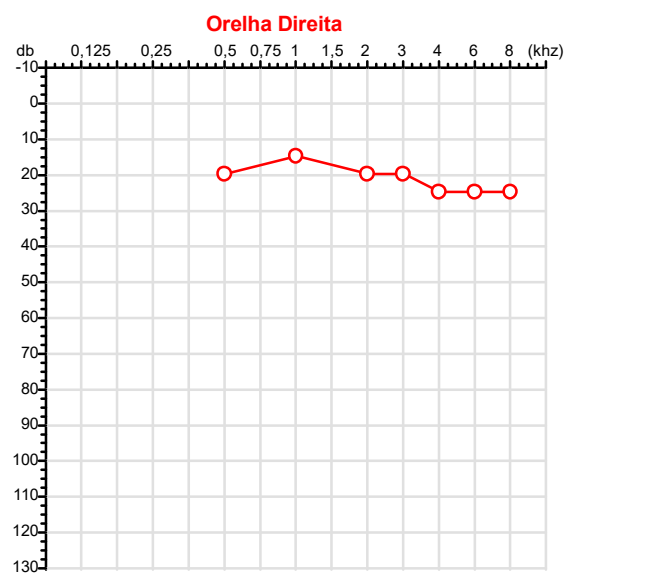
Dr. Leandro M. Colmanetti

Médico Radiologista CRM 5995 MT RQE 4585 MT

v1.0 Chave:<http://sistema.imaggi.com.br/validar.php?chave=845032502547540757668657220929>



CPF :001.424.521-30 Paciente :Augusto Goncalves da Silva RG :06773320/SSP MT
 CNPJ :03.979.726/0001-06 Razão :CBL COMERCIO E RECICLAGEM DE BORRACHAS LTDA
 Nascimento :28/08/1971 Idade : 54 anos
 Motivo :Admissional Setor :GERAL
 Repouso :14h Função :AJUDANTE GERAL
 Data do Exame : 26/01/2026



Aérea

kHz	0,25	0,5	1	2	3	4	6	8
OD db	NDG	20	15	20	20	25	25	25

kHz	0,25	0,5	1	2	3	4	6	8
OE db	NDG	20	20	20	25	35	35	35

Ossea

kHz	0,25	0,5	1	2	3	4	6
OD db	NDG	NDG	NDG	NDG	NDG	NDG	NDG

kHz	0,25	0,5	1	2	3	4	6
OE db	NDG	NDG	NDG	NDG	NDG	30	NDG

Médias Tritonais

kHz	0,5	1	2	=	3	4	6	=
OD db	20	15	20	18	20	25	25	23

kHz	0,5	1	2	=	3	4	6	=
OE db	20	20	20	20	25	35	35	32

Laudo Clínico OD
 Audição normal

Laudo Clínico OE
 Alteração auditiva neurosensorial com configuração descendente leve

Classificações: tipo de perda auditiva (Silman e Silvermam - 1997), grau de perda auditiva média 500khz, 1000khz e 2000khz (Lloyd e Kaplan - 1978) e configuração audiométrica (Silman e Silverman - 1997 - adaptada de Carhart, 1945 e Lloyd e Kaplan, 1978)

Classificações: tipo de perda auditiva (Silman e Silvermam - 1997), grau de perda auditiva média 500khz, 1000khz e 2000khz (Lloyd e Kaplan - 1978) e configuração audiométrica (Silman e Silverman - 1997 - adaptada de Carhart, 1945 e Lloyd e Kaplan, 1978)

Emanuel Sempio
 Fonoaudiólogo
 Audiologia Clínica e Ocupacional
 CRFa/ 5-5297-8

Emanuel Sempio
 Fonoaudiólogo
 CRFa 5 - 5297 - 8
 Assinatura eletrônica :4756FC140F12ABB3FD56F12B0A3F2555
 Para validar a assinatura : <https://sistema.hismet.com.br/validacao.php>

Augusto Goncalves da Silva
 ** Assinado por biometria **

Modelo do Audiometro :AVS500 - VIBRASOM
 Última Aferição :12/08/2025