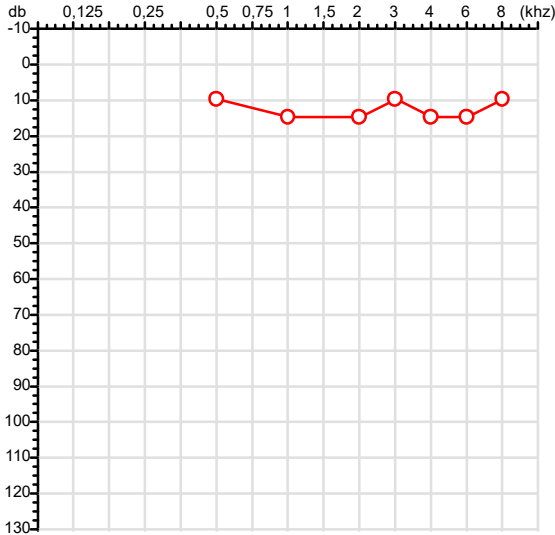


# Exame n.º :807151

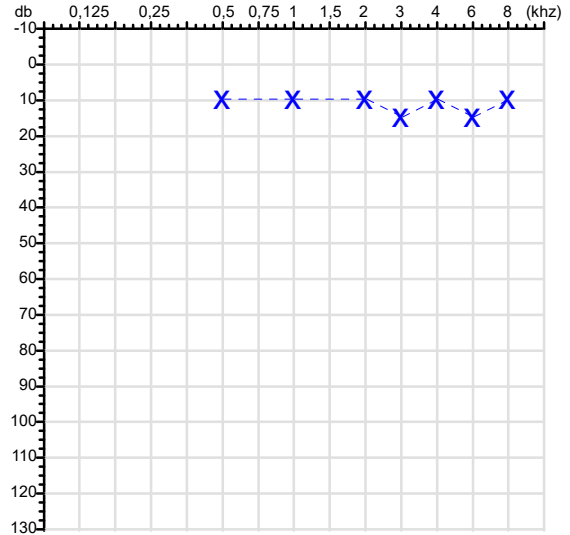
CPF :062.267.751-90      Paciente :Ingrid Poliana Rodrigues de Arruda Silva      RG :27471411/SSP/MT  
 CNPJ :29.551.302/0002-10      Razão :SOLPI INSTALACOES INDUSTRIALIZADAS LTDA  
 Nascimento :16/09/2000      Idade : 25 anos  
 Motivo :Admissional      Setor :GERAL  
 Repouso :14h      Função :AUXILIAR DE SERVICOS GERAIS  
 Data do Exame : 12/03/2026

### Orelha Direita



### Audiometria

### Orelha Esquerda



#### Aérea

Khz	0,25	0,5	1	2	3	4	6	8
OD db	NDG	10	15	15	10	15	15	10

Khz	0,25	0,5	1	2	3	4	6	8
OE db	NDG	10	10	10	15	10	15	10

#### Ossea

Khz	0,25	0,5	1	2	3	4	6
OD db	NDG	NDG	NDG	NDG	NDG	NDG	NDG

Khz	0,25	0,5	1	2	3	4	6
OE db	NDG	NDG	NDG	NDG	NDG	NDG	NDG

#### Médias Tritonais

Khz	0,5	1	2	=	3	4	6	=
OD db	10	15	15	13	10	15	15	13

Khz	0,5	1	2	=	3	4	6	=
OE db	10	10	10	10	15	10	15	13

#### Laudo Clínico OD

Audição normal

#### Laudo Clínico OE

Audição normal

Classificações: tipo de perda auditiva (Silman e Silvermam - 1997), grau de perda auditiva média 500khz, 1000khz e 2000khz (Lloyd e Kaplan - 1978) e configuração audiométrica (Silman e Silverman - 1997 - adaptada de Carhart, 1945 e Lloyd e Kaplan, 1978)

Classificações: tipo de perda auditiva (Silman e Silvermam - 1997), grau de perda auditiva média 500khz, 1000khz e 2000khz (Lloyd e Kaplan - 1978) e configuração audiométrica (Silman e Silverman - 1997 - adaptada de Carhart, 1945 e Lloyd e Kaplan, 1978)

  
**Emanuel Sempio**  
 Fonoaudiólogo  
 Audiologia Clínica e Ocupacional  
 CRFa/ 5-5297-8

Emanuel Sempio  
 Fonoaudiólogo  
 CRFa 5 - 5297 - 8

Assinatura eletrônica :F11D91C45500472790FDD42472E8B0EA  
 Para validar a assinatura : <https://sistema.hismet.com.br/validacao.php>

*Ingrid Poliana Rodrigues de Arruda Silva*  
**\*\* Assinado por biometria \*\***

Modelo do Audiometro :AVS500 - VIBRASOM  
 Última Aferição :12/08/2025

Protocolo:2603121013069

Data:12/03/2026

Paciente:INGRID POLIANA RODRIGUES DE ARRUDA SILVA

Nasc.:16/09/2000 RG :27471411-SSP/MT

CPF:06226775190

Exame :RX COLUNA LOMBAR AP/P

### Resultado

CORPOS VERTEBRAIS VISUALIZADOS COM MORFOLOGIA E TEXTURA HABITUAIS.  
APÓFISES ESPINHOSAS, TRANSVERSAS E PEDÍCULOS SEM ANORMALIDADES.  
TRANSIÇÃO LOMBOSSACRA DE ASPECTO NORMAL.  
ESPAÇOS DISCAIS DENTRO DOS LIMITES DA NORMALIDADE.  
ASSIMETRIA DO EIXO LONGITUDINAL DA COLUNA LOMBAR COM CONVEXIDADE à ESQUERDA



---

Dr. Leandro M. Colmanetti

Médico Radiologista CRM 5995 MT RQE 4585 MT

v1.0 Chave:<http://sistema.imaggi.com.br/validar.php?chave=203029428672950378497570080287>

